

Submitted: 01.12.2014

Accepted: 16.01.2015

The value of ultrasound in the diagnosis of limited scleroderma – a case report

Wartość badania ultrasonograficznego w diagnostyce twardziny ograniczonej – opis przypadku klinicznego

Grzegorz Pracoń¹, Mateusz Płaza¹, Marta Walentowska-Janowicz¹, Iwona Sudot-Szopińska^{1,2}

¹ Department of Radiology, Institute of Rheumatology, Warsaw, Poland

² Department of Diagnostic Imaging, Second Faculty, Warsaw Medical University, Poland

Correspondence: Grzegorz Pracoń, Department of Radiology, Institute of Rheumatology, Spartańska 1, 02-637 Warsaw, Poland, tel./fax: +48 22 844 42 41, e-mail: g.pracon@yahoo.com

DOI: 10.15557/JoU.2015.0029

Key words

systemic sclerosis,
limited scleroderma,
calcinosis,
colour twinkling
artifact,
ultrasonography

Słowa kluczowe

twardzina układowa,
twardzina
ograniczona,
wapnienie,
artefakt migotania,
ultrasonografia

Abstract

Systemic sclerosis, popularly referred to as scleroderma, is a chronic connective tissue disease with present autoantibodies against platelet-derived growth factor receptor. These antibodies activate directly fibroblasts causing the dermis and internal organs' fibrosis and vascular damage. Additionally, calcific collections, including hydroxyapatite crystals, may develop in subcutaneous tissue and juxta-articular soft tissue. Herein, we report a case of a 72-year-old woman, referred by a rheumatologist for plain radiography and ultrasound examination of hands due to pain and swelling of the fourth finger of the left hand. Dermal induration affecting hands, especially fourth finger on the left side and the Raynaud phenomenon were observed on physical examination. Furthermore, the patient had noticed periodic discharge with a toothpaste consistency from a tiny fistula localised in the vicinity of the fourth finger alterations. The paper emphasises a possible application of the twinkling artefact and MicroPure option on ultrasound examination in differential diagnosis of soft tissue calcifications. Making the correct diagnosis can attribute to precise planning of surgical treatment.

Streszczenie

Twardzina układowa (*systemic sclerosis, SSc*), potocznie zwana sklerodermą, jest przewlekłą układową chorobą tkanki łącznej, w której występują autoprzeciwciała skierowane przeciwko receptorom płytkowego czynnika wzrostu, odpowiedzialne za bezpośrednią aktywację fibroblastów, a co za tym idzie – postępujące włóknienie skóry i narządów wewnętrznych oraz uszkodzenie naczyń krwionośnych. Oprócz tego w tkance podskórnej i tkankach miękkich okołostawowych mogą odkładać się sole wapnia, w tym kryształy hydroksyapatytów. Przedstawiamy przypadek 72-letniej kobiety skierowanej na badanie radiograficzne i ultrasonograficzne rąk przez reumatologa z powodu bólu i obrzęku palca czwartego ręki lewej. W badaniu fizykalnym stwierdzono pogrubienie skóry palców rąk, zwłaszcza palca czwartego ręki lewej, oraz objaw Raynauda. Ponadto chora zgłaszała obecność okresowo pojawiającej się przetoki na wysokości zmian zlokalizowanych w tym palcu, z której obserwowano okresowy wyciek

■ gęstej treści o konsystencji pasty do zębów. Praca podkreśla przydatność nadal mało znanego zjawiska artefaktu migotania oraz opcji MicroPure w badaniu ultrasonograficznym w diagnostyce różnicowej zwapnień w tkankach miękkich na przykładzie twardziny ograniczonej. Dokładna diagnostyka zmian pozwala na precyzyjne zaplanowanie zabiegu operacyjnego.

Introduction

Systemic sclerosis (SSc), popularly referred to as scleroderma, is a chronic connective tissue disease with present autoantibodies against platelet-derived growth factor receptor. These antibodies activate directly fibroblasts causing the dermis and internal organs' fibrosis and vascular damage⁽¹⁾.

Variants of scleroderma are the following:

1. limited cutaneous SSc (formely CREST syndrome);
2. diffuse cutaneous SSc;
3. SSc without skin involvement⁽²⁾.

The disease can manifest itself as skin changes only or may lead to multiple organ failure, i.e. pulmonary arterial hypertension, interstitial lung disease, renal failure, gastrointestinal disease, which depends on the clinical variant.

Clinical features of the former – limited systemic sclerosis (formely CREST syndrome), according to the acronym 'CREST', are: calcinosis, Raynaud phenomenon, esophageal dysmotility, sclerodactyly (thickening involving the skin of the fingers) and telangiectasias (dilated capillaries).

According to the diversity of clinical manifestations and no radical treatment available for scleroderma, of the highest importance is early detection of internal organ involvement and adequate staging. Local surgical treatment for limited cutaneous SSc is based on the relation between calcifications and digits' soft tissue, especially tendons and nerves.

Case report

A 72-year-old female patient with a clinical diagnosis of systemic sclerosis and Sjögren syndrome was referred by a rheumatologist for plain radiography and ultrasound examination of hands due to painful thickening and redness of the skin over the distal interphalangeal joint of the fourth finger of the left hand. The patient observed periodic discharge with a toothpaste consistency from a tiny fistula localised in the vicinity of the fourth finger alterations. Moreover, dermal induration of the hands and the Raynaud phenomenon were discovered on physical examination.

Plain film radiography (PA projection) of the hands revealed a collection of coarse-grained calcifications in the

Wstęp

Twardzina układowa (*systemic sclerosis*, SSc), potocznie nazywana sklerodermą, jest przewlekłą układową chorobą tkanki łącznej, w której występują autoprzeciwciała skierowane przeciwko receptorom płytkowego czynnika wzrostu, odpowiedzialne za bezpośrednią aktywację fibroblastów, co prowadzi do postępującego włóknienia skóry i narządów wewnętrznych oraz uszkodzenia naczyń krwionośnych⁽¹⁾.

Wyróżnia się kilka postaci tej choroby:

1. postać ograniczona SSc (dawniej zespół CREST);
2. postać uogólniona SSc;
3. twardzina układowa bez zmian skórnych⁽²⁾.

W zależności od postaci klinicznej choroba może obejmować wyłącznie skórę albo prowadzić do niewydolności wielu narządów, w tym do nadciśnienia płucnego, choroby śródmiąższowej płuc, niewydolności nerek i chorób układu pokarmowego.

W pierwszym przypadku, czyli w twardzinie ograniczonej (dawniej zespół CREST), charakterystycznymi zmianami są: ogniskowe zwapnienia (*calcinosis*, C), objaw Raynauda (*Raynaud*, R), zaburzenia czynności przełyku (*esophageal dysmotility*, E), stwardnienie palców skóry (*sclerodactylia*, S) i rozszerzenie drobnych naczyń krwionośnych (*telangiectasia*, T).

Ze względu na trudności diagnostyczne związane ze zróżnicowaniem obrazu klinicznego twardziny oraz brak swoistego leczenia niezwykle ważna jest wczesna identyfikacja powikłań narządowych, włącznie z oceną ryzyka postępu choroby. Z kolei w przebiegu sklerodermii ograniczonej istotna jest ocena stosunku zwapnień do tkanek miękkich palca, zwłaszcza ścięgien i nerwów, w celu zaplanowania leczenia operacyjnego.

Opis przypadku

72-letnia chora z rozpoznaniem zespołu Sjögrena oraz twardziny układowej została skierowana przez reumatologa na badanie radiograficzne i ultrasonograficzne rąk z powodu bolesnego pogrubienia i zaczerwienienia skóry w obrębie palca czwartego ręki lewej. W wywiadzie chora zgłaszała okresowe wydzielanie się białej treści o konsystencji pasty do zębów z małej przetoki zlokalizowanej w okolicy zmian. Ponadto skóra obydwu rąk była stwardniała oraz występował objaw Raynauda.

Na radiogramie w projekcji tylnoprzodniej (*posterior-anterior*, PA) uwidoczniono skupisko gruboziarnistych zwapnień

soft tissue of the fourth finger of the left hand: over the distal phalanx, on the ulnar side of the distal interphalangeal (DIP) joint and over the distal part of the middle phalanx (Fig. 1, Fig. 2 A). Minor calcifications were visible on the ulnar side of the middle phalanx distal part in the corresponding finger of the right hand. Otherwise the image did not demonstrate any pathology.

Afterwards, ultrasound examination of the hand was performed with Toshiba Aplio 500 using a linear PLT probe with a frequency of 18 MHz.

Standard B-mode ultrasonography revealed a 23 mm in length collection of hyperechogenic calcifications in the soft tissue on the palmar side of the fourth finger on the left side (Fig. 2 B). Fibers of flexor tendons of the fourth finger, flexor tendons sheath, retinacula, volar plates, proximal interphalangeal joint, distal interphalangeal joint and metacarpophalangeal joint were unremarkable.

In addition to standard B-mode imaging, colour and power Doppler were applied, which as a result of the twinkling artefact demonstrated colour pixels in the area of calcifications (Fig. 2 C).

Furthermore, modern MicroPure option available on Toshiba ultrasound scanners, which can be useful in detecting clustered microcalcifications not seen in B-mode imaging⁽³⁾, was adapted (Fig. 3). This option also allows differential diagnosis of microcalcifications in

w tkankach miękkich paliczka dystalnego palca czwartego ręki lewej, po stronie łokciowej dalszego stawu międzypaliczkowego (*distal interphalangeal*, DIP) oraz w tkankach miękkich dalszej połowy paliczka środkowego (ryc. 1, 2 A). Dyskretne zwapnienia widoczne były również w korespondującym palcu ręki prawej, w tkankach miękkich końca dalszego paliczka środkowego po stronie łokciowej. Poza tym obraz RTG rąk był prawidłowy.

W następnej kolejności wykonano badanie ultrasonograficzne sondą liniową o częstotliwości 18 MHz aparatem Toshiba Aplio 500.

W tkankach miękkich paliczka dystalnego palca czwartego ręki lewej po stronie dłoniowej uwidocznił konglomerat hiperechogenicznych drobnych zwapnień na łącznej długości 23 mm (ryc. 2 B). Ścięgna zginaczy czwartego palca, pochewka, troczki zginaczy, płytki dłoniowe, staw międzypaliczkowy bliższy i dalszy oraz staw śródrečno-paliczkowy nie wykazywały patologii.

Poza standardową prezentacją B do oceny wyżej wymienionych zmian wykorzystano opcje kolorowego i power dopplera, w których w rzucie uwidocznił zwapnień stwierdzono obecność kolorowych pikseli (ryc. 2 C). Był to tzw. artefakt migotania (*twinkling artifact*).

Następnie zastosowano funkcję MicroPure dostępną na aparatach Toshiba, która pozwala na uwidocznienie mikrozwapnień niewidocznych w prezentacji B⁽³⁾,

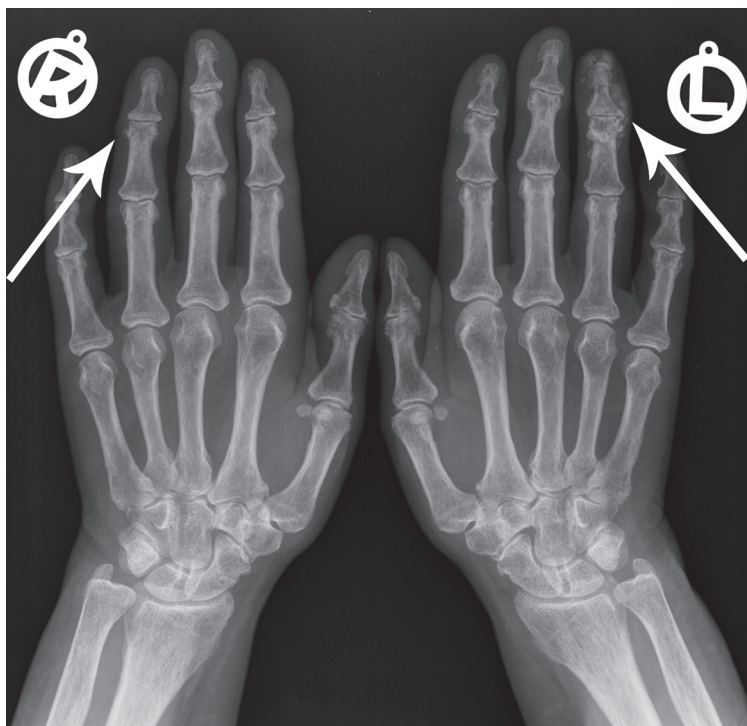


Fig. 1. Plain film radiography (AP projection) of the hands reveals a collection of coarse-grained calcifications in the soft tissue of the left hand fourth digit and minor calcifications in the corresponding digit of the right hand (arrows)

Ryc. 1. Zdjęcie RTG porównawcze rąk w projekcji PA uwidacznia skupisko gruboziarnistych zwapnień w tkankach miękkich paliczka dystalnego palca czwartego ręki lewej oraz dyskretne zwapnienia w korespondującym palcu ręki prawej (strzałki)

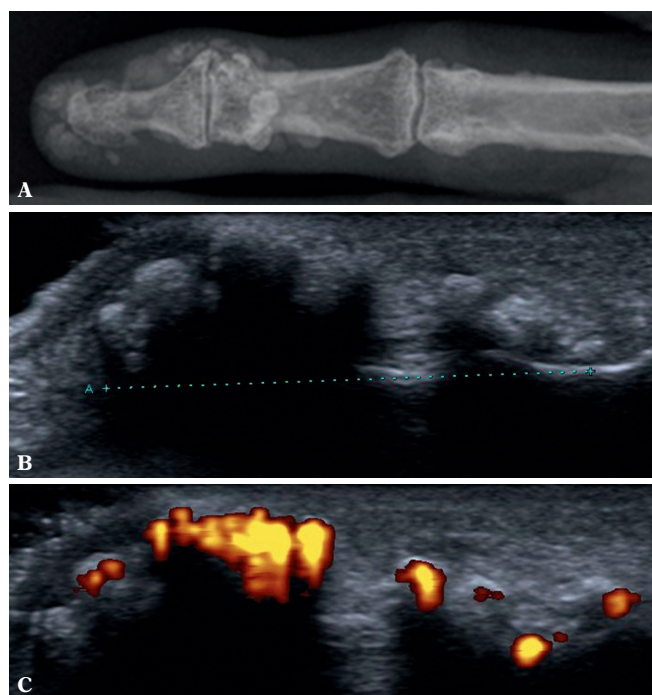
soft tissue. In our case, as the lesion was seen as slightly hyperechoic structures, it was not composed of microcalcifications (on the contrary to hyperechoic microcalcifications on MicroPure option imaging). Considering medical history, i.e. periodic discharge with a toothpaste consistency from a tiny fistula, hydroxyapatite (HA) deposits were suspected.

No other pathologies of the hand were found.

Consulting orthopedist qualified the patient for surgical removal of lesions.

Discussion

Systemic sclerosis is a chronic connective tissue disease affecting the skin or internal organs. A clinical variant with a benign course is called limited systemic sclerosis (formerly CREST syndrome). In our case, 3 out of 5 aforementioned features of a “CREST” syndrome were present (except E and T).



a ponadto umożliwia ich diagnostykę różnicową (ryc. 3). Opiswane zmiany nie miały charakteru mikrozwapnień, gdyż prezentowały się jako słabo hiperechogeniczne struktury (w przeciwieństwie do mikrozwapnień, które w opcji MicroPure mają intensywną, wysoką echogeniczność). Na podstawie danych z wywiadu, tj. wyciekającej przez przetokę białej treści o konsystencji pasty do zębów, wysunięto podejrzenie obecności kryształów hydroksyapatytów (HA).

Innych patologii w zakresie ręki nie stwierdzono.

Konsultujący ortopeda zakwalifikował chorą do chirurgicznego usunięcia zmian.

Omówienie

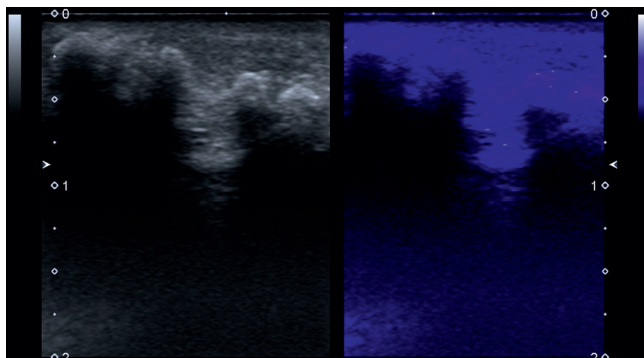
Twardzina układowa jest przewlekłą, układową chorobą tkanki łącznej, zajmującą skórę lub narządy wewnętrzne. Odmianą o łagodnym przebiegu klinicznym jest postać

Fig. 2. Comparison of the left hand fourth digit lesions: **A.** plain film radiography (AP projection) reveals a collection of coarse-grained calcifications in the soft tissue: at the distal phalanx, on the ulnar side of the DIP joint and the distal part of the middle phalanx; **B.** standard B-mode ultrasonography reveals a collection of minute hyperechoic calcifications in soft tissue on the palmar side of the fourth digit; **C.** positive power Doppler in the area of calcifications – the twinkling artifact

Ryc. 2. Porównanie zmian palca czwartego ręki lewej; **A.** zdjęcie RTG w projekcji PA uwidacznia skupisko gruboziarnistych zwapnień w tkankach miękkich paliczka dystalnego palca czwartego ręki lewej, po stronie łokciowej stawu DIP oraz w dystalnej części tkanek miękkich paliczka środkowego; **B.** prezentacja B-mode w badaniu USG uwidacznia konglomerat hiperechogenicznych drobnych zwapnień na łącznej długości 23 mm w tkankach miękkich paliczka dystalnego palca czwartego ręki lewej po stronie dłoniowej; **C.** w badaniu dopplerem mocy obecność kolorowych pikseli – artefakt migotania

Fig. 3. MicroPure option, ultrasound examination of the left hand fourth digit: soft tissue deposits (on the left) seen as slightly hyperechoic structures on MicroPure option imaging (on the right, in blue)

Ryc. 3. Badanie USG palca czwartego ręki lewej z zastosowaniem funkcji MicroPure: złoży w tkankach miękkich (strona lewa) uwidaczniające się jako słabo hiperechogeniczne struktury w opcji obrazowania MicoPure (strona prawa, na niebiesko)



Plain radiography, as far as systemic sclerosis is concerned, plays a crucial role in the diagnosis of soft tissue calcifications and acroosteolysis. Radiographs of our patient's hands revealed a collection of coarse-grained calcifications in the soft tissue of the fourth finger of the left hand and less pronounced lesions in the corresponding finger of the right hand.

As far as limited cutaneous SSc is concerned, soft tissue calcific collections are typically para-articular, i.e. they do not communicate with the joint. According to the literature they have amorphous appearance⁽⁴⁾, yet in our own practice we have usually observed coarse-grained lesions (unlike linear deposits along muscles and fasciae observed in dermatomyositis). In about 25% of patients with scleroderma they are composed of hydroxyapatites that can be released from calcific collections⁽⁵⁾. Most commonly they deposit in the areas of repeated microtrauma (compression), i.e. digital pulp, buttocks, the elbow region, posterior part of the forearm or in the prepatellar area.

The presence of calcifications, seen on X-ray as hyperechogenic lesions, can be confirmed with the use of MicroPure option, which has already been used in detecting microcalcifications in breast tissue and monosodium urate crystals in gouty arthritis^(3,6). In our case, application of MicroPure option on ultrasound examination allowed detection of 'soft' calcifications, which was indicative of HA rather than calcific deposits. Thus, MicroPure option can be adapted to differentiate HA crystals from other calcifications, yet the final diagnosis would only be available when comparing the ultrasonographic image with the chemical composition analysis of the lesion.

Furthermore, colour and power Doppler examination detected colour pixels, which was an effect of the twinkling artefact rather than soft tissue inflammation caused by crystal deposits. The twinkling artifact is the phenomenon observed on colour and power Doppler examination immediately behind a stationary echogenic surfaces, such as urinary tract stones, soft tissue calcific deposits or bones, acquiring a false appearance of blood flow. However, inability to detect a flow on spectral Doppler indicates its artifactual nature. This phenomenon, considering uneven and rough surface, usually occurs when Doppler scale settings are high and ultrasound beams of low-frequency are being transmitted⁽⁷⁾. According to Wei Lu *et al.*, this effect is caused by small air bubbles entrapped in cracks and crevices of rugged surfaces⁽⁸⁾.

Application of the twinkling artifact ('colour comet-tail artifact') in clinical practice allows urinary tract deposits detection or, less frequently, cholelithiasis and biliary lithiasis⁽⁹⁾. It also provides detection of minute calcific deposits before their size is capable of eliciting an acoustic shadow. As it can mimic blood flow on ultrasound examination, the twinkling artifact effect is worth remembering⁽¹⁰⁾.

Subcutaneous HA deposits can lead to local inflammation, if severe to ulceration or as we present in our case to

ograniczona twardziny (dawniej zespół CREST). U omawianej pacjentki stwierdzono trzy z pięciu powyższych cech klinicznych choroby (poza E i T).

Badaniem wyjściowym w diagnostyce zwapnień w obrębie tkanek miękkich oraz akroosteolizy jest badanie radiograficzne. Na radiogramie rąk opisywanej chorej stwierdzono obecność gruboziarnistych zwapnień w tkankach miękkich palca czwartego ręki lewej i mniej nasilonych zmian w palcu czwartym ręki prawej.

Skupiska zwapnień w obrębie tkanek miękkich rąk i innych stawów niezajmujące bezpośrednio samych stawów są charakterystycznym obrazem postaci ograniczonej SSc. Według literatury najczęściej mają charakter bezpostaciowy⁽⁴⁾, natomiast z naszych własnych obserwacji wynika, że zazwyczaj mają charakter gruboziarnistych zwapnień (w przeciwieństwie np. do liniowych, układających się wzdłuż mięśni i przestrzeni powięziowych w przebiegu dermatomyositis). W około 25% przypadków zawierają hydroksyapatyty, które mogą uwalniać się ze zwapnień⁽⁵⁾. Najczęściej występują w miejscach podatnych na mikro-uszkodzenia (ucisk), np. w opuszkach palców, pośladkach, łokciu, na tylnej części przedramienia czy w okolicy przedrzepkowej.

Obecność zwapnień, widoczna w badaniu radiograficznym jako obszary zacielenia, może być potwierdzona za pomocą opcji MicroPure, która umożliwia wykrycie mikrozwapnień w obrębie piersi i moczanów jednosodowych w dniu moczanowej^(3,6). Badanie USG z opcją MicroPure w omawianym przypadku potwierdziło obecność „miękkich” zwapnień, co bezbłędnie nasunęło podejrzenie HA, nie zaś zwapnień. Zatem opcja MicroPure może być pomocna w odróżnianiu kryształów HA od innych zwapnień, jednak ostatecznie rozpoznanie może być dokonane wyłącznie po porównaniu obrazu ultrasonograficznego ze składem chemicznym zmian.

Ponadto w badaniach dopplerem kolorowym i mocy stwierdzono obecność kolorowych pikseli, które nie świadczą o zapaleniu tkanek miękkich otoczenia kryształów, lecz wynikały z artefaktu migotania. Artefakt migotania jest zjawiskiem obserwowanym w badaniu dopplerem kolorowym lub mocy, za mocno odbijającymi fale ultradźwiękowe powierzchniami, takimi jak złogi w drogach moczowych, zwapnienia w tkankach miękkich, kości, imitującymi obecność drobnych naczyń. Jednak brak cech przepływu w badaniu dopplerem spektralnym wskazuje na jego artefaktyczny charakter. Artefakt ten powstaje wówczas, gdy do nierównej powierzchni ciała stałego przy wysokich ustawieniach skali Dopplera docierają fale ultradźwiękowe o niskich częstotliwościach⁽⁷⁾. Według Wei Lu i wsp. zjawisko to powstaje w przypadku obecności małych pęcherzyków powietrza nieruchomo osadzonych na nierównościach powierzchni⁽⁸⁾.

W praktyce artefakt migotania (artefakt świetlika, artefakt typu „warkocza komety”) jest wykorzystywany do identyfikacji złogów w drogach moczowych, rzadziej w diagnostyce kamicy pęcherzyka żółciowego i dróg żółciowych⁽⁹⁾.

dermal fistula. However, other features of limited scleroderma, such as acroosteolysis (resorption of distal bony phalangeal tuft) associated with calcinosis or soft tissue atrophy most frequently observed with the Raynaud phenomenon, were not reported.

Conclusion

The course of the disease is rather benign and depends on organ involvement. Subcutaneous tissue deposits occur as calcifications and hydroxyapatites crystals. Imaging modality of choice is plain radiography. Clinically indicated, ultrasound examination reveals the relation between calcifications and soft tissue of the hands, especially tendons, retinacula and neurovascular bundles.

Conflict of interest

Authors do not report any financial or personal links with other persons or organizations, which might affect negatively the content of this publication and/or claim authorship to this publication.

References / Piśmiennictwo

1. Antczak A, Myśliwiec M, Pruszczyk P: Wielka interna, Tom 9. Reumatologia, Medical Tribune Polska, Warszawa 2011.
2. van den Hoogen F, Khanna D, Fransen J, Johnson SR, Baron M, Tyndall A *et al.*: 2013 classification criteria for systemic sclerosis: an American college of rheumatology/European league against rheumatism collaborative initiative. *Ann Rheum Dis* 2013; 72: 1747–1755.
3. Sahar MM, Lamia A: Characterization and guided-procedures of breast suspicious microcalcifications: can MicroPure ultrasound do it? *Egyptian Society of Radiology and Nuclear Medicine* 2012, 43: 499–505.
4. Resnick D, Kransdorf MJ: Bone and Joint Imaging, 3rd edition, Saunders Elsevier, Philadelphia 2005.
5. Weissman BN: Imaging of Arthritis and Metabolic Bone Disease, Saunders Elsevier, Philadelphia 2009.
6. Yin L, Zhu J, Xue Q, Wang N, Hu Z, Huang Y *et al.*: MicroPure imaging for the evaluation of microcalcifications in gouty arthritis involving the first metatarsophalangeal joint: a preliminary study. *PLoS One* 2014; 9: e95743.
7. Placzyńska M, Wachnicka-Bąk A, Jung A: Zastosowanie artefaktu świetlika w ultrasonograficznej diagnostyce kamicy moczowej. *Pediatr Med Rodz* 2013, 9: 46–49.
8. Lu W, Sapozhnikov OA, Bailey MR, Kaczkowski PJ, Crum LA: Evidence for trapped surface bubbles as the cause for the twinkling artifact in ultrasound imaging. *Ultrasound Med Biol* 2013, 39: 1026–1038.
9. Su B, Tang Y, Tang Y, Qiu L: Hydroxyapatite crystal deposition forming para-articular multiple large masses: a case report and literature review. *Rheumatol Int*. 2013; 33: 3099–3102.
10. Smereczyński A, Lubiński J, Gałdyńska M, Bojko S, Deręgowska A: Kolorowy artefakt migotania – mało znana sprawa. *Ultrasonografia* 2006; 27: 53–58.

Umożliwia wykrycie drobnych zwapnień, zanim jeszcze będą na tyle duże, aby powodować cień akustyczny. Warto pamiętać o istnieniu tego zjawiska, ponieważ może ono imitować przepływ krwi⁽¹⁰⁾.

Gromadzące się w tkance podskórnej HA mogą prowadzić do odczynu zapalnego tkanek, a nawet owrzodzenia albo przetoki skórnej, jak w omawianym przypadku. U naszej chorej nie stwierdziliśmy innych zmian świadczących o zaawansowaniu twardziny ograniczonej, takich jak współwystępującej ze zwapnieniami w opuszkach palców akroosteolizy (zmian nadżerkowych guzowatości paznokciowych) czy najczęściej związanej z objawem Raynauada atrofii tkanek miękkich dystalnych części palców.

Podsumowanie

Choroba ma zwykle łagodny przebieg kliniczny, który zależy od zajęcia narządów wewnętrznych. Obserwowane na radiogramach złogi w tkance podskórnej mogą odpowiadać zwapnieniom oraz złogom hydroksyapatytów. Metodą z wyboru w ich diagnostyce są radiogramy. Badanie ultrasonograficzne pozwala na dokładne określenie lokalizacji zmian, zwłaszcza rozległych, w tym ich stosunku do ścięgien, troczków, pęczków naczyniowo-nerwowych.

Konflikt interesów

Autorzy nie zgłaszają żadnych finansowych ani osobistych powiązań z innymi osobami lub organizacjami, które mogłyby negatywnie wpłynąć na treść publikacji oraz rościć sobie prawo do tej publikacji.