

Submitted: 25.01.2013

Accepted: 25.05.2013

Błędy i pomyłki w diagnostyce ultrasonograficznej trzustki

Errors and mistakes in the ultrasound diagnosis of the pancreas

Grzegorz Ćwik¹, Ireneusz W. Gierbliński²

¹ II Katedra i Klinika Chirurgii Ogólnej, Gastroenterologicznej i Nowotworów Układu Pokarmowego, Uniwersytet Medyczny w Lublinie, Lublin, Polska

² Warszawa, Polska

Adres do korespondencji: Dr hab. n. med. Grzegorz Ćwik, II Katedra i Klinika Chirurgii Ogólnej, Gastroenterologicznej i Nowotworów Układu Pokarmowego, SPSK 1, ul. Staszica 16, 20-081 Lublin, e-mail: grzegorzczwik@poczta.fm, tel.: 81 532 41 27, faks: 81 532 88 10

Słowa kluczowe

ultrasonografia,
anatomia trzustki,
choroby trzustki,
pomyłki
diagnostyczne,
guzy trzustki

Streszczenie

Diagnostyka różnicowa zmian ogniskowych w obrębie trzustki jest trudnym zadaniem ze względu na podobieństwo obrazów klinicznych i radiologicznych zmian nowotworowych i nienowotworowych. W pracy przedstawiono najczęstsze przyczyny pomyłek w diagnostyce ultrasonograficznej chorób trzustki. Zwrócono uwagę na błędy wynikające z odmian budowy trzustki oraz spowodowane sąsiedztwem przylegających jelit, żołądka i innych narządów czy naczyń krwionośnych. Omówiono pomyłki w interpretacji obrazów ultrasonograficznych prawidłowej trzustki oraz jej zmian zapalnych i nowotworowych. Omawiane błędy podzielono na trzy kategorie: 1) pomyłki związane z budową anatomiczną trzustki (warianty budowy, echostruktury i echogeniczności, przebieg tętnicy śledzionowej); 2) pomyłki związane ze strukturami anatomicznymi zlokalizowanymi w pobliżu trzustki (płat ogoniasty wątroby, inne narządy oraz pętle jelitowe otaczające głowę trzustki, naczynia i przewody żółciowe, węzły chłonne w okolicy trzustki czy guzy i uchyłki dwunastnicy); 3) pomyłki związane z chorobami trzustki (zmiany zapalne i nowotworowe, w tym różnicowanie guza zapalnego ze zmianą nowotworową). Pomimo rozwoju technik obrazowania najważniejszym problemem badania obrazowego trzustki pozostaje diagnostyka różnicowa zmian ogniskowych o litej strukturze. Podstawowym celem badania ultrasonograficznego jest wczesne wykrycie nowotworu trzustki. Nieprawidłowe przeprowadzenie badania, zaniechanie badania powtórnego przy istniejących złych warunkach oceny trzustki, oraz, co gorsza, opisanie prawidłowej trzustki, która nie była w całości dobrze widoczna, jest błędem.

Key words

ultrasound,
anatomy of the pancreas,
pancreatic pathologies,
diagnostic mistakes,
pancreatic tumors

Abstract

The differential diagnosis of the focal lesions in the region of the pancreas is difficult due to the similarity of clinical and radiological pictures of neoplastic and non-neoplastic lesions. This paper presents the most common causes of errors in ultrasound diagnosis of pancreatic pathologies. Attention was paid to the errors resulting from the structural variants of the pancreas and those caused by the neighborhood of intestine, stomach and other organs or vessels. Moreover, the article presents mistakes in the interpretation of ultrasound images of normal pancreas as well as its inflammatory and neoplastic lesions. The errors and mistakes in question were divided into three categories: 1) mistakes related to the anatomical structure of the pancreas (anatomical variants, echostructure and echogenicity, course of the splenic artery); 2) mistakes related to anatomical structures localized in the vicinity of the pancreas (caudate lobe of the liver, other organs and intestinal loops surrounding the head of the pancreas, vessels and bile ducts, lymph nodes in the region of the pancreas or duodenal diverticula and tumors); 3) mistakes related to the pathologies of the pancreas (inflammatory and neoplastic lesions including differentiation between inflammatory tumors and malignant masses). In spite of the progress of imaging techniques, the differential diagnosis of focal solid lesions remains the prime problem of imaging examinations of the pancreas. The major aim of the ultrasound examination is early detection of pancreatic neoplasm. Improper performance of the examination or a failure to perform a repeated scan when the conditions for the assessment of the pancreas are not favorable or, what is worse, description of normal pancreas when it is not clearly and entirely visible, constitute errors.

Wstęp

Współczesne techniki obrazowe, do których zalicza się również ultrasonografię (USG), przyczyniły się do istotnego postępu w rozpoznawaniu zmian chorobowych w obrębie trzustki. W badaniu USG ocenie podlegają echogeniczność i echostruktura trzustki, jej wymiary i kształt (zarysy). Rozpoznawane są zmiany rozlane (obejmujące cały mięsz lub jego duże fragmenty) oraz ogniskowe, w tym lite i torbielowate, odpowiadające zmianom zapalnym, pozapalnym, nowotworowym. Celem badania USG będzie zróznicowanie tych patologii, w tym określenie ich charakteru^(1,2).

Badanie USG trzustki nie należy do najłatwiejszych z różnych powodów. Przede wszystkim decyduje o tym dość złożona budowa trzustki oraz jej położenie w sąsiedztwie innych struktur anatomicznych. Głowa trzustki jest otoczona pętlą dwunastnicy i zlokalizowana na prawo od naczyń kręzkowych i spływu kręzkowo-wrotnego. Dolna część głowy, zwana wyrostkiem haczykowatym, leży na prawo od cieśni trzustki, która łączy głowę z trzonem trzustki. Ogon trzustki wznosi się ku górze i sięga do wnęki śledziony. Przednia powierzchnia trzustki sąsiaduje od strony prawej z poprzeczną, dalej z żołądkiem, górny brzeg gruczołu graniczy z pniem trzewnym oraz odchodzącą od niego tętnicą śledzionową^(2,3).

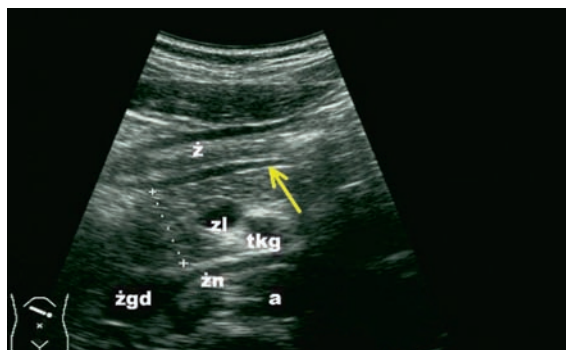
Ponadto trzustka jest dużym narządem, położonym głęboko w jamie brzusznej, w przestrzeni pozaotrzewnowej, nieposiadającym własnej torebki. W trakcie badania mogą ją przesłaniać jelita i żołądek, w których znajduje się powietrze utrudniające właściwą ocenę^(4,5). Sytuacja taka ma miejsce zwłaszcza w przebiegu ostrych stanów zapalnych narządów jamy brzusznej i trzustki, niedrożności porażennej przewodu pokarmowego, stanów pooperacyjnych. Poniżej

Introduction

Contemporary imaging techniques, ultrasound (US) being one of them, have contributed to a considerable progress in the diagnosis of pathological changes located in the region of the pancreas. In US examination, one should assess the echogenicity, echostructure, size and shape (outlines) of the pancreas. It is possible to detect diffuse (encompassing the whole parenchyma or its large fragments) or focal lesions, including solid and cystic ones. They correspond to inflammatory, post-inflammatory and neoplastic changes. US examination aims at the differentiation of these pathologies and specification of their character^(1,2).

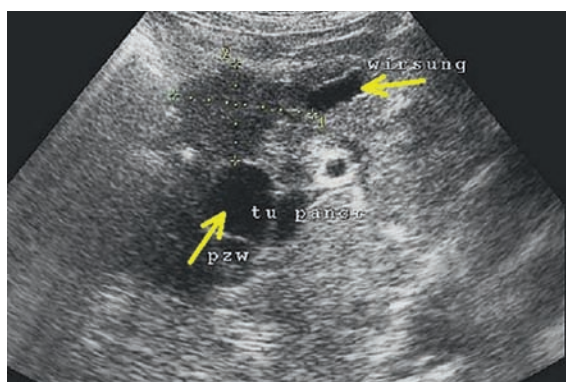
US examination of the pancreas for various reasons does not belong to the easiest tests. First of all, this is because of its structure, which is quite complex, and proximity of other anatomical structures. The head of the pancreas is surrounded by the duodenal loop and is localized to the right of the mesenteric vessels and mesenteric-portal confluence. The inferior aspect of the head, called the uncinat process is located to the right of the isthmus of the pancreas which joins the head with the body. The tail of the pancreas rises upwards and reaches the splenic hilum. The anterior surface of the pancreas is at the right side adjacent to the transverse colon and, further, to the stomach. Its superior margin borders the coeliac trunk and the splenic artery which originates from the coeliac trunk^(2,3).

Moreover, the pancreas is a large organ located deep in the abdominal cavity in the extraperitoneal space and does not have its own capsule. On examination, it may become covered by the intestine or stomach, which contain air that inhibits adequate assessment^(4,5). Such a situation occurs especially in the course of acute inflammations of abdominal organs and the pancreas as well as during



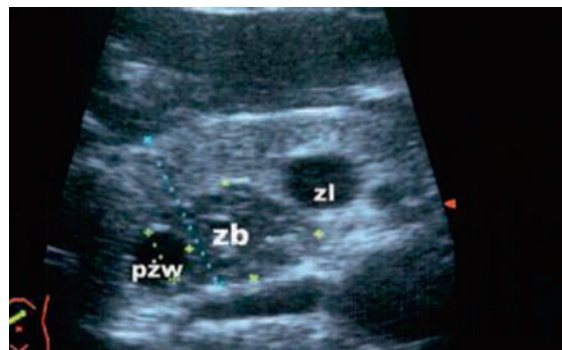
Ryc. 1. Anatomia trzustki: żołądek (ż), zlewisko żyłne (zl), tętnica kręzkowa górna (tkg), żyła nerkowa (zn), żyła główna dolna (żgd), aorta (a). Tylna ściana żołądka oznaczona strzałką (strzałka)

Fig. 1. Anatomy of the pancreas: stomach (ż), venous confluence (zl), superior mesenteric artery (tkg), renal vein (zn), inferior vena cava (żgd), aorta (a). The arrow marks the posterior wall of the stomach



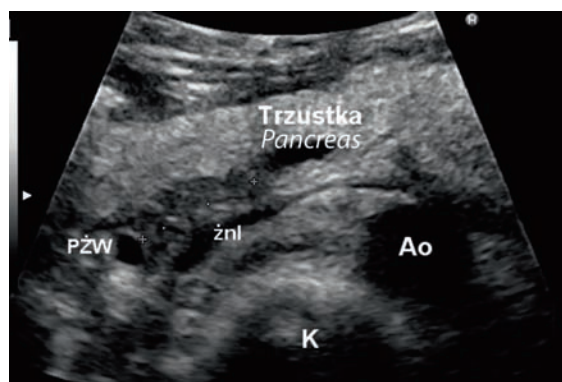
Ryc. 3. Guz głowy trzustki (tu), poszerzone: przewód trzustkowy (Wirsung), przewód żółciowy wspólny (pzw)

Fig. 3. Tumor of the head of the pancreas (tu) dilated pancreatic duct (Wirsung) and common bile duct (pzw)



Ryc. 2. Odmiana rozwojowa trzustki; lewy zawiązek brzuszny trzustki (zb) do różnicowania ze zmianą ogniskową w wyrostku haczykowatym, przewód żółciowy wspólny (pzw), zlewisko żyłne (zl)

Fig. 2. Developmental variant of the pancreas; left pancreatic primordium (zb) to be differentiated from a focal lesion in the uncinate process; common bile duct (pzw), venous confluence (zl)



Ryc. 4. Odmiana rozwojowa trzustki – trzustka dwudzielna: K – kregostup, Ao – aorta, PZW – przewód żółciowy wspólny, żnl – lewa żyła nerkowa; hipoechogeniczna brzuszna część trzustki oznaczona krzyżykami pomiarowymi

Fig. 4. Developmental variant of the pancreas – pancreas divisum: K – spine, Ao – aorta, PZW – common bile duct, żnl – left renal vein; crosses mark the ventral hypoechoic part of the pancreas

przedstawiono najczęstsze pomyłki w ultrasonograficznym obrazowaniu trzustki, które podzielono na trzy grupy:

1. pomyłki związane z budową anatomiczną trzustki;
2. pomyłki wynikające z sąsiedztwa struktur anatomicznych;
3. pomyłki w diagnostyce różnicowej chorób trzustki.

Pomyłki związane z budową anatomiczną trzustki

Błędy diagnostyczne mogą wynikać z braku torebki trzustki (wyraźnego odgraniczenia od sąsiadujących narządów), jej budowy anatomicznej i możliwych wariantów anatomicznych oraz jej echostruktury i echogeniczności.

Brak własnej torebki powoduje, że górna granica trzustki, którą tworzą dolna ściana żołądka i górna powierzchnia

paralytic ileus or postoperative conditions. Below, the most common mistakes in ultrasound imaging of the pancreas are presented and divided into three groups:

1. mistakes related to the anatomical structure of the pancreas;
2. mistakes resulting from the contiguity of anatomical structures;
3. mistakes made in the differential diagnosis of pancreatic pathologies.

Mistakes related to the anatomical structure of the pancreas

The diagnostic errors may result from the lack of a pancreatic capsule (an evident separation from adjacent organs), its anatomical structure and possible anatomical variants as well as from its echostructure and echogenicity.

trzustki, jest źle widoczna. W przypadkach, w których zatarta jest również tylna ściana żołądka, możemy mieć trudności z oceną wielkości trzustki. Gdy warstwowa budowa ściany żołądka jest dobrze widoczna, można natomiast mylnie zinterpretować warstwę mięśniową właściwą jako światło przewodu trzustkowego (ryc. 1). Dolna część głowy trzustki (okolica wyrostka haczykowatego) może mieć obniżoną echogeniczność. Jest to okolica zawiązka brzusznej trzustki, który ma niższą echogeniczność niż pozostały mięsz gruczołu. Obraz taki może sugerować obecność hipoechogenicznej zmiany ogniskowej (ryc. 2)⁽⁴⁾. Pomocny w różnicowaniu może być obraz przewodów trzustkowego i żółciowego wspólnego, które przy obecności guza głowy trzustki ulegają zazwyczaj poszerzeniu (ryc. 3).

Określone wrodzone anomalie budowy trzustki mogą naśladować zmiany o charakterze guza. Przykładem jest rzadko występująca trzustka dwudzielna, która szczególnie w zakresie brzusznej powierzchni może imitować hipoechogenicznego guza głowy trzustki^(2,6) (ryc. 4). Podobne mogą być obrazy USG innych anomalii, w tym zdwojenia trzustki, trzustki ektopowej, trzustki pierścieniowatej⁽²⁾ (ryc. 5). W diagnostyce różnicowej ważne są doświadczenie wykonującego badanie i wiedza dotycząca możliwych wariantów budowy trzustki. W przypadku wątpliwości kolejnym krokiem jest wykonanie badania tomografii komputerowej (TK) lub rezonansu magnetycznego (MRI)⁽²⁾.

U niektórych osób budowa zrazikowa trzustki bywa tak wyraźna, że nasuwa podejrzenie obecności pozapalnych zwłóknień w przewlekłym zapaleniu trzustki (PZT) (ryc. 6). Ponadto u osób starszych i otyłych w mięszu widoczne są obszary o podwyższonej echogeniczności, również sugerujące PZT. Wiedza o możliwych wariantach echostruktury i echogeniczności trzustki u osób zdrowych w zależności od wieku i ilości tkanki tłuszczowej w obrębie mięszu trzustki jest podstawą diagnostyki różnicowej⁽⁴⁾. Przeciwno rozpoznaniu PZT będą dodatkowo przemawiały brak zwapnień i prawidłowy obraz przewodu trzustkowego. Z drugiej strony w początkowym okresie PZT zmiany włókniste mięszu trzustki są z reguły dyskretne⁽⁷⁾. Skuteczniejszą w takich przypadkach metodą diagnostyczną jest endosonografia (EUS) (ryc. 7).

Przyczyną błędów diagnostycznych może być również przebieg tętnicy śledzionowej, która nawet kilkakrotnie może przechodzić przez ogon trzustki i na przekrojach poprzecznych sugerować obecność małych torbieli⁽⁴⁾. Wątpliwości rozstrzyga badanie dopplerowskie (doppler mocy lub kolorowy doppler) (ryc. 8).

Pomyłki wynikające z sąsiedztwa struktur anatomicznych

Błędy w ocenie trzustki o tej etiologii mogą wynikać z sąsiedztwa płata ogoniastego wątroby i innych narządów oraz pętli jelitowych otaczających głowę trzustki, obecności naczyń i przewodów żółciowych oraz węzłów chłonnych w okolicy trzustki.

Due to the lack of its own capsule, the superior border of the pancreas, which is made up by the inferior wall of the stomach and superior surface of the pancreas, is not visible well. When the posterior wall of the stomach is also indistinct, it might be difficult to assess the size of the pancreas. On the other hand, when the layered structure of the stomach wall is well visible, the proper muscular layer may be misinterpreted as the lumen of the pancreatic duct (fig. 1). The inferior aspect of the head of the pancreas (the region of the uncinata process) may present decreased echogenicity. This is the area of the pancreatic primordium which presents lower echogenicity in comparison to the remaining parenchyma. Such a presentation may suggest the presence of a hypochoic focal lesion (fig. 2)⁽⁴⁾. The image of the pancreatic and common bile ducts may prove helpful in the differential diagnosis since if the tumor in the head of the pancreas is present, they usually undergo dilatation (fig. 3).

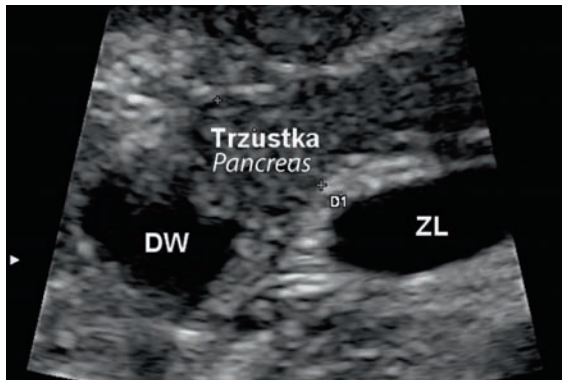
Furthermore, certain congenital anomalies in the structure of the pancreas may mimic tumor-like masses. An example may be a rare case of pancreas divisum which particularly in the abdominal space may imitate a hypochoic tumor of the head of the pancreas^(2,6) (fig. 4). Similar US presentations may also result from other anomalies including pancreatic duplications, ectopic pancreas and annular pancreas⁽²⁾ (fig. 5). In the differential diagnosis, the experience of the examiner and knowledge of possible structural variants of the pancreas are important. If doubts arise, a subsequent step is computed tomography (CT) or magnetic resonance imaging (MRI)⁽²⁾.

In some patients the lobular architecture of the pancreas is so evident that it raises the suspicions of postinflammatory areas of fibrosis after chronic pancreatitis (ChP) (fig. 6). Moreover, in the elderly and obese patients, the areas of increased echogenicity observed in the parenchyma are also suggestive of ChP. The knowledge concerning possible echostructure and echogenicity variations in the pancreas in healthy persons depending on age and volume of the adipose tissue in the pancreatic parenchyma is fundamental in the differential diagnosis⁽⁴⁾. ChP is excluded due to the lack of calcifications and normal presentation of the pancreatic duct. On the other hand, in the initial stage of ChP, the fibrous changes in the pancreatic parenchyma are usually discrete⁽⁷⁾. In such cases, endosonography (EUS) proves much more accurate (fig. 7).

Another reason for diagnostic errors might be the course of the splenic artery, which may cross the tail of the pancreas several times and in transverse planes, mimic slight cysts⁽⁴⁾. The doubts, however, are resolved by Doppler examination (power or color Doppler) (fig. 8).

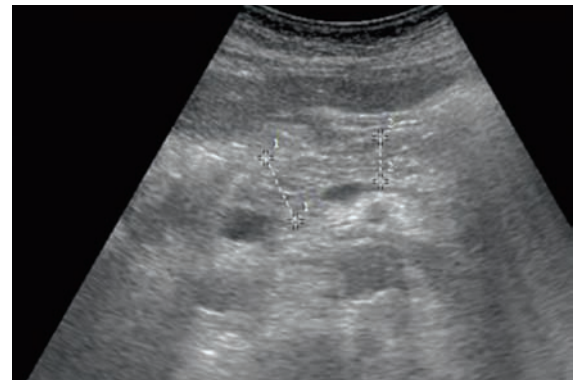Mistakes resulting from the contiguity of anatomical structures

The errors in the assessment of the pancreas belonging to this group may result from the contiguity of the caudate lobe of the liver and other organs or intestinal loops that



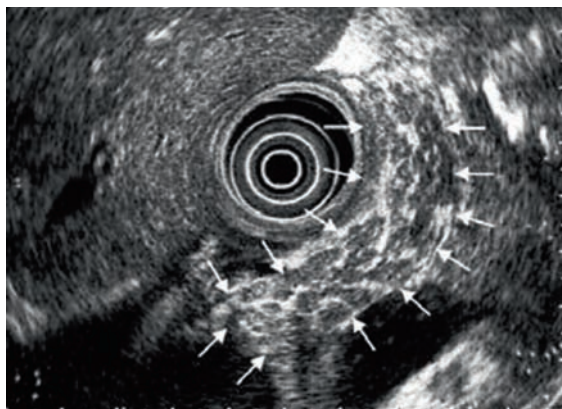
Ryc. 5. Odmiana rozwojowa trzustki – trzustka pierścieniowata: ZL – zlewisko, DW – pętla dwunastnicy otoczona prawidłową tkanką głowy trzustki

Fig. 5. Developmental variant of the pancreas – annular pancreas: ZL – confluence, DW – duodenal loop surrounded by normal pancreatic tissue



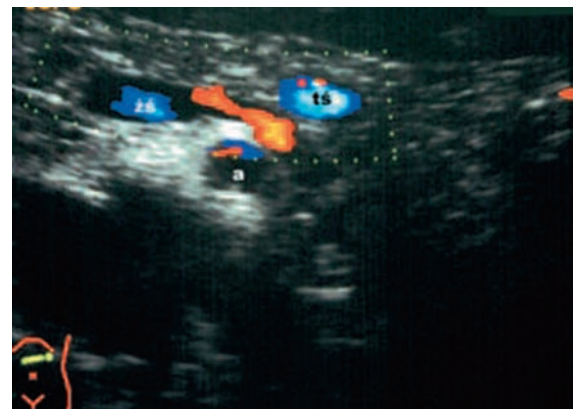Ryc. 6. Zrazikowy miąższ trzustki, przewod trzustkowy nieposzerzony, wymiar trzustki prawidłowy, bez zmian degeneracyjnych w miąższu, równomierny rozkład echa

Fig. 6. Lobular parenchyma of the pancreas, undilated pancreatic duct, normal size of the gland, no degenerative changes in the parenchyma, even echo distribution



Ryc. 7. Obraz endosonograficzny przewlekłego zapalenia trzustki; miąższ głowy i trzonu trzustki (strzałki) jest niejednorodny, ma podkreśloną strukturę „płatkową”; widoczne są hiper-echogeniczne pasma łącznotkankowe (zwłóknienia)

Fig. 7. Endosonographic image of chronic pancreatitis: the parenchyma of the head and body of the pancreas (arrows) is heterogeneous, has enhanced “lobulous” structure; hyperechoic bands of connective tissue are visible (fibrosis)



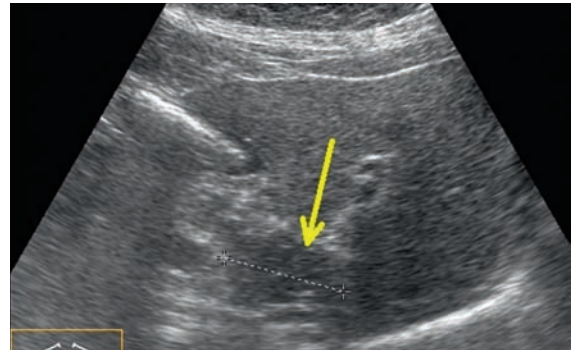
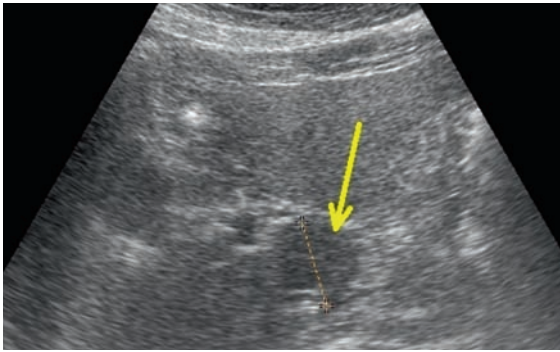
Ryc. 8. Przebieg tętnicy śledzionowej (ts) przez ogon trzustki – przekrój poprzeczny. Badanie kolorowym dopplerem

Fig. 8. Course of the splenic artery (ts) through the tail of the pancreas – transverse section. Color Doppler examination

Przerośnięty płat ogoniasty wątroby może mieć niską echogeniczność, co będzie sugerowało obecność hipoechogenicznej zmiany ogniskowej. Taki obraz wymaga różnicowania ze zmianą guzowatą w głowie trzustki czy limfadenopatią^(2,5) (ryc. 9 A, B). W tym celu należy wykonać badanie USG w kilku płaszczyznach bądź TK. Dwunastnica wypełniona półpłynną zawartością może imitować hipoechogeniczny guz ogona trzustki. Najczęściej z sytuacją taką mamy do czynienia, gdy dochodzi do poszerzenia trzeciej części pętli dwunastnicy. Podobny obszar można spotkać w okolicy głowy trzustki, przy poszerzeniu bliższej pętli dwunastnicy. W takich przypadkach należy obserwować perystaltykę, która spowoduje „zniknięcie” zmiany. Poszerzenie pętli dwunastnicy może być również spowodowane zaburzeniami prawidłowej perystaltyki i zastojem treści pokarmowej. Przyczyną może być guz głowy trzustki lub okolicy więzadła wieszadłowego dwunastnicy (więzadła Treitza) bądź guz zapalny w przebiegu ostrego lub

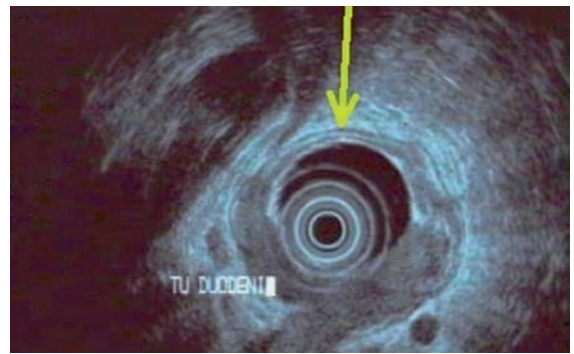
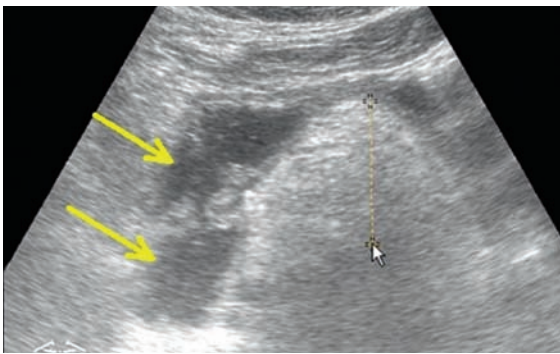
surround the head of the pancreas, the presence of the vessels and bile ducts as well as lymph nodes in the vicinity of the gland.

The hypertrophic caudate lobe may have low echogenicity, which might be suggestive of a hypoechoic focal lesion. Such a presentation requires the differentiation from a tumorous lesion in the head of the pancreas or from lymphadenopathy^(2,5) (fig. 9 A, B). For this purpose, US examination should be performed in several planes or CT should be conducted. The duodenum filled with semi-fluid chyme may mimic a hypoechoic tumor of the tail of the pancreas. This situation occurs when the third part of the duodenal loop undergoes dilatation. A similar area may be found in the region of the head of the pancreas when the proximal part of the duodenum undergoes dilatation. In such cases the peristalsis, which causes the “disappearance” of the lesion, should be observed. The dilatation of



Ryc. 9 A. Przerośnięty płat ogoniasty wątroby. Zmiana imitująca hipoechogeniczny guz w okolicy głowy trzustki (strzałka). **B.** Przerośnięty płat ogoniasty wątroby (strzałka). Projekcja podłużna

Fig. 9 A. Hypertrophied caudate lobe of the liver. The lesion mimics a hypoechoic tumor in the region of the head of the pancreas (arrow). **B.** Hypertrophied caudate lobe of the liver (arrow). Longitudinal projection



Ryc. 10. Ostre zapalenie trzustki, poszerzenie wymiarów głowy i trzonu (krzyżyki pomiarowe). Zaleganie treści w pętli dwunastnicy (strzałki), obszary hipoechogeniczne

Fig. 10. Acute pancreatitis, enlarged head and body (crosses). Obstruction of the duodenal loop (arrows), hypoechoic areas

Ryc. 11. EUS. Guz nowotworowy dwunastnicy (Tu) zajmujący połowę obwodu jelita, naciekający wtórnie głowę trzustki (Pc). Strzałką oznaczona prawidłowa pięciowarstwowa budowa ściany dwunastnicy, wolna od guza

Fig. 11. EUS. Neoplastic duodenal tumor (Tu) involving a half of the intestine periphery and infiltrating the head of the pancreas (Pc). The arrow indicates normal five-layer wall of the duodenum, unaffected by the tumor

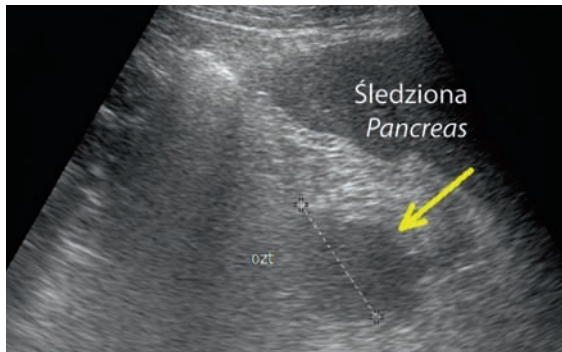
przewlekłego zapalenia trzustki (ryc. 10)^(1,4). Guz trzustki mogą również imitować rzadkie guzy o typie gruczolaka lub gruczolakoraka dwunastnicy oraz krwiaki w jej ścianie, szczególnie u pacjentów leczonych antykoagulantami. Zalecanym badaniem jest EUS (ryc. 11)⁽⁸⁾. Innym przykładem są uchyłki dwunastnicy, zwłaszcza duże i wypełnione płynną treścią.

W trakcie obrazowania lewej okolicy podżebrowej, śledziony i lewej nerki można uwidocznić zmianę o niejednorodnej echostrukturze wewnętrznej, sugerującą guz tej okolicy. W różnicowaniu należy uwzględnić guz ogona trzustki lub nadnercza lewego, jak również żołądek wypełniony treścią płynową u osoby niedostatecznie przygotowanej do badania USG. Może to również świadczyć o rozstrzeni żołądka spowodowanej znacznym powiększeniem głowy trzustki (zaawansowany rak głowy trzustki lub zmiana zapalna) oraz innego typu górnej niedrożności przewodu pokarmowego^(2,4).

Trudności diagnostyczne może także sprawiać obecność nerki podkowiastej, szczególnie gdy więzina łącząca obie

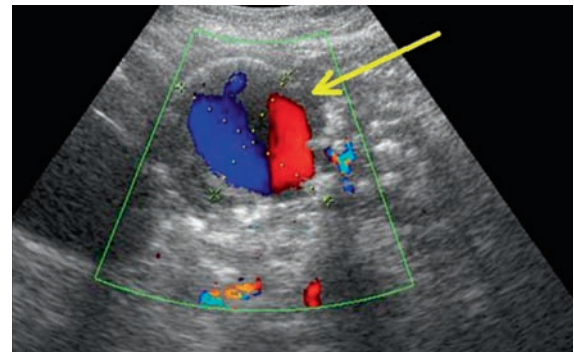
the duodenal loop may also result from peristalsis disorders and obstruction. The cause, however, may also be the tumor of the head of the pancreas or in the region of the suspensory muscle of the duodenum (ligament of Treitz) or an inflammatory tumor in the course of acute or chronic pancreatitis (fig. 10)^(1,4). A pancreatic tumor may also be imitated by rare duodenal tumors of adenoma or adenocarcinoma types as well as by hematomas in the wall of the duodenum, particularly in patients treated with anticoagulants. EUS examination is recommended (fig. 11)⁽⁸⁾. Further examples present the duodenal diverticula, particularly the large ones and filled with fluid contents.

When the left hypochondriac region, the spleen and left kidney are examined, one may visualize a lesion of heterogeneous inner echostructure, which suggests the presence of a tumor in this region. The differential diagnosis should include the tumor of the tail of the pancreas or of the left adrenal gland as well as the stomach filled with fluid contents in a patient who is inadequately prepared for US examination. This may also attest to the dilatation of the stomach caused by a considerable enlargement of



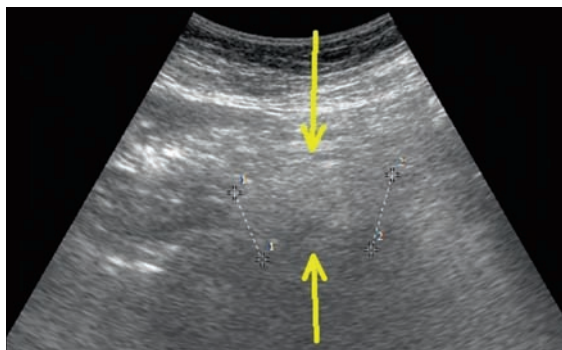
Ryc. 12. Hipoechogeniczne ognisko w rzucie ogona trzustki – zmiana w przebiegu ostrego zapalenia trzustki (strzałka), ograniczony, o dużej gęstości obszar płynowy

Fig. 12. Hypoechoic focus in the projection of the tail of the pancreas – lesion in the course of acute pancreatitis (arrow); highly dense, limited fluid area



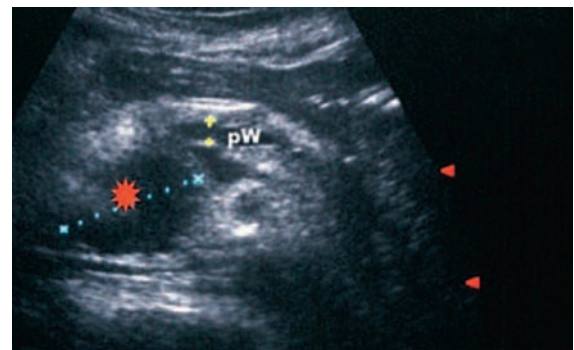Ryc. 13. Tętniak rzekomy trzustki (strzałka) uwidoczniony w badaniu dopplera kolorowego – powstały w wyniku uszkodzenia tętnicy trzustkowo-dwunastniczej, jako powikłanie OZT

Fig. 13. Pancreatic pseudoaneurysm (arrow) visualized in color Doppler examination – a result of the damage of pancreaticoduodenal artery, a complication of AP



Ryc. 14. Trzustka rzekoma (strzałki). Zmiana spowodowana otłuszczeniem krezki jelita, zlokalizowana poniżej prawidłowego położenia trzustki

Fig. 14. Pseudopancreas (arrows). Lesion caused by lipid infiltration of the mesentery, localized below the normal location of the pancreas



Ryc. 15. Poszerzony przewód żółciowy wspólny (gwiazdka), do różnicowania z guzem głowy trzustki, poszerzony przewód Wirsunga (PW)

Fig. 15. Dilated common bile duct (asterisk); to be differentiated from the tumor of the head of the pancreas, dilated Wirsung's duct (PW)

nerki imituje zmienioną lub poszerzoną trzustkę. W takich przypadkach należy przyłożyć sondę w kilku płaszczyznach, w celu ujawnienia połączenia w obrębie dolnych biegunów nerek⁽⁵⁾.

Podobnie tętniak rzekomy trzustki, który posiada bezpośredni kontakt z dużym naczyniem tętniczym, najczęściej z tętnicą śledzionową, żołądkowo-dwunastniczą lub trzustkowo-dwunastniczą, rzadko z naczyniami żylnymi, żyłą śledzionową lub gałęziami żyły krezkowej górnej, może imitować torbiele czy lite guzy trzustki^(2,7). Powstaje na skutek uszkodzenia ściany naczynia objętego odczynem zapalnym, z następowym wypływem krwi w obręb mięszu trzustki do ograniczonej pseudotorebką przestrzeni. W celu potwierdzenia zmiany naczyniowej należy wykonać badanie z użyciem kolorowego dopplera i/lub dopplera mocy oraz dopplera spektralnego, chociaż najczęściej wykonywane jest angio-TK (ryc. 13). Ma to szczególne znaczenie w przypadku planowania punkcji lub drenażu „pseudozmian” w trzustce^(4,7,9). Przy istniejącym połączeniu tętniaka rzekomego z przewodem trzustkowym (zwykle w przebiegu PZT lub ostrego zapalenia trzustki – OZT) może dojść do

the head of the pancreas (advanced carcinoma of the head or an inflammatory change) as well as to other types of obstruction of the upper gastrointestinal tract^(2,4).

Diagnostic difficulties may also be caused by the presence of the horseshoe kidney, in particular when the isthmus joining the kidneys mimics altered or dilated pancreas. In such cases, the US probe should be placed in several planes in order to reveal the connection in the region of inferior poles of the kidneys⁽⁵⁾.

Cystic or solid tumors of the pancreas may also be mimicked by a pancreatic pseudoaneurysm which has direct contact with a large artery, such as splenic, gastroduodenal or pancreaticoduodenal arteries, and more rarely with venous vessels such as splenic vein or branches of the superior mesenteric vein^(2,7). It forms as a result of the damage to the wall of the vessel affected by an inflammatory reaction with consequential blood outflow to the region of the pancreatic parenchyma into the space enclosed in a pseudocapsule. In order to confirm the presence of a vascular lesion, a color and/or power as well as spectral Doppler

krwawienia do przewodu pokarmowego. Termin *hemosuccus pancreaticus* oznacza ostre schorzenie jamy brzusznej, które określa krwawienie ze światła brodawki Vatera, a ściślej z układu przewodów wyprowadzających trzustki⁽¹⁰⁾. W badaniach obrazowych trudno uchwycić pojawienie się odcinkowego poszerzenia przewodu Wirsunga. Obraz taki u pacjentów z PZT jest uznawany za typowy dla tej choroby i łącznie z obecnością tętniaka rzekomego w rzucie trzustki (wymagane badanie dopplerowskie lub angio-TK) pozwala na ustalenie rozpoznania.

Podobnie w przypadku zakrzepu w tętniaku tętnicy śledzionowej⁽¹¹⁾. Brak cech obecności przepływu w badaniu dopplerowskim może prowadzić do mylnej diagnozy hipoechogenicznej zmiany ogniskowej ogona trzustki (rzadziej trzonu), czyli w miejscu trudnym do dokładnej interpretacji w badaniu USG przez powłoki skórne. Badaniem rozstrzygającym może okazać się TK z podaniem środka kontrastowego.

Trzustka rzekoma jest strukturą przypominającą obraz USG trzustki prawidłowej; jest spowodowana specyficznym otłuszczeniem krezki korzenia jelita cienkiego⁽⁵⁾. Ma zwykle podwyższoną echogeniczność i nieco niejednorodną echostrukturę (ryc. 14). Trzustka rzekoma lokalizuje się poniżej miejsca prawidłowego położenia trzustki. Pomocne w diagnostyce różnicowej jest obrazowanie w kilku przekrojach, w tym po wypiciu płynu, który spowoduje powstanie okna akustycznego umożliwiającego lokalizację „narządu”. Metodą z wyboru jest TK.

U chorych z żółtaczką mechaniczną dochodzi zazwyczaj do poszerzenia przewodu żółciowego wspólnego (PŻW). Jego znaczne poszerzenie i wypełnienie, z reguły, przez błotko żółciowe sprawia, że na przekrojach poprzecznych przypomina on obraz guza głowy trzustki (ryc. 15). W celu zróżnicowania należy uzyskać obraz PŻW w przekroju podłużnym (ryc. 16)⁽⁴⁾. Szeroki przewód żółciowy wspólny i wątrobowy jest jednak również charakterystyczny dla cholestazy spowodowanej zmianą guzową w głowie trzustki. Jeśli obraz USG nie jest diagnostyczny, należy zaproponować kolejne badania, głównie TK⁽¹⁾. W diagnostyce różnicowej trzeba także uwzględnić torbiele PŻW, czyli wrodzone malformacje przewodu, które można pomylić ze zmianami torbielowatymi głowy trzustki lub torbielowatymi guzami nowotworowymi⁽²⁾.

Powiększone węzły chłonne, pakiety węzłowe w rzucie pola trzustkowego są w wielu przypadkach trudne do odróżnienia od guza trzustki (ryc. 16). Problem diagnostyczny może wyjaśnić badanie w różnych przekrojach. W różnicowaniu między guzem trzustki i zmianami chorobowymi w przestrzeni zaotrzewnowej wartościowym objawem jest modelowanie żyły krezkowej górnej. Guz trzustki modeluje żyłę krezkową górną od góry, natomiast zmiany w przestrzeni zaotrzewnowej od dołu, przemieszczając naczynie ku górze^(2,4). W rzadkich przypadkach obecność guza trzustki lub pakietu węzłowego może imitować ognisko o charakterze gruczniaka⁽¹²⁾. Należy również pamiętać o podobnych w strukturze ziarniniakach w przebiegu sarkoidozy czy choroby Castlemana⁽²⁾. Metodą obrazową z wyboru jest TK.

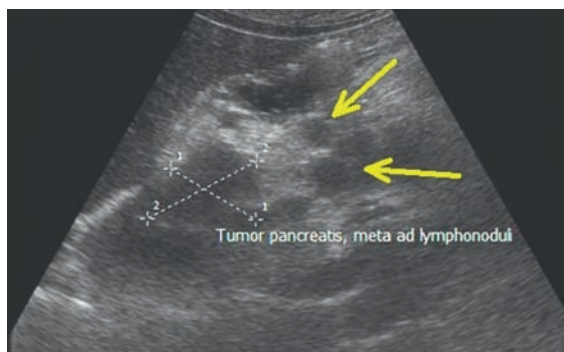
examinations should be performed, although angio-CT is used more often (fig. 13). This is of particular importance when the puncture or drainage of the pancreatic “pseudomasses” is planned^(4,7,9). When the connection between the pseudoaneurysm and the pancreatic duct exists (usually in the course of ChP or acute pancreatitis – AP), bleeding into the gastrointestinal tract may occur. The term *hemosuccus pancreaticus* denotes an acute condition of the abdomen in which bleeding occurs from the lumen of the Vater’s papilla, or more precisely from the system of the excretory ducts of the pancreas⁽¹⁰⁾. It is difficult to visualize the fragmentary dilatation of the Wirsung’s duct in imaging scans. Such a presentation in patients with ChP is considered specific for this disease and together with the pseudoaneurysm in the projection of the pancreas, it allows for establishing the diagnosis (Doppler or angio-CT examinations are required).

The situation is similar in the case a thrombus in the aneurysm of the splenic artery⁽¹¹⁾. No signs of flow on Doppler examination may lead to an erroneous diagnosis of a hypoechoic focal lesion of the tail of the pancreas (and more rarely, of the body), i.e. in a site that is difficult to interpret in transcutaneous US examinations. The decisive examination is a contrast enhanced CT.

Pseudopancreas is a structure resembling a US presentation of the normal pancreas. It is caused by a specific lipid infiltration of the mesenteric root⁽⁵⁾. It usually has increased echogenicity and slightly heterogeneous echostructure (fig. 14). The pseudopancreas is localized below the normal localization of the pancreas. In differential diagnosis, it is helpful to visualize it in several planes and after drinking a preparation that will cause the acoustic window enabling to localize the “organ.” CT constitutes a method of choice.

In patients with obstructive jaundice, the dilatation of the common bile duct (CBD) is encountered. In transverse scans, its considerable enlargement and contents, usually made up from sludge, resemble a tumor of the head of the pancreas (fig. 15). For differentiation, longitudinal CBD image should be obtained (fig. 16)⁽⁴⁾. Wide common bile duct and hepatic duct are also characteristic of cholestasis caused by a tumorous lesion in the head of the pancreas. If US is non-diagnostic, further examinations, mainly CT, should be proposed⁽¹⁾. In the differential diagnosis the cysts of the CBD should also be included, i.e. congenital ductal malformations, which might be mistaken for cystic lesions of the head of the pancreas or cystic neoplastic tumors⁽²⁾.

Enlarged lymph nodes, nodal packages in the projection of the pancreas are in many cases difficult to distinguish from pancreatic tumors (fig. 16). Such a problem might be solved by performing the examination in several planes. In the differentiation between the pancreatic tumor and pathologies in the retroperitoneal space, a modeling of the superior mesenteric vein is a valuable sign. The pancreatic tumor impresses on the superior mesenteric vein from the superior side and the lesions in the retroperitoneal space – from the inferior side, by which the vessel is moved upwards^(2,4). In rare cases, a pancreatic tumor or



Ryc. 16. Hipoechoogeniczny guz głowy trzustki (rak – oznaczony krzyżykami pomiarowymi). Przerzuty do okołotrzustkowych węzłów chłonnych (strzałki)

Fig. 16. Hypoechoic tumor of the head of the pancreas (carcinoma – marked with crosses). Metastases to peripancreatic lymph nodes (arrows)

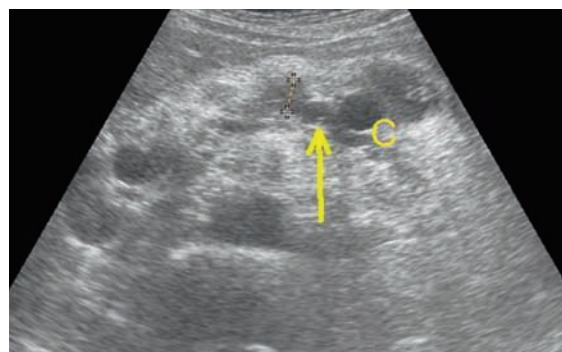
Pomyłki związane z interpretacją zmian chorobowych trzustki

Zmiany ogniskowe w trzustce w dalszym ciągu pozostają trudnym problemem diagnostycznym. Dotyczy to zwłaszcza różnicowania guza zapalnego i zmiany ogniskowej nowotworowej. Błędna diagnoza może stać się przyczyną niewłaściwego leczenia, jego zaniechania lub opóźnienia rozpoczęcia leczenia.

Nowotwór w badaniu USG jest zmianą hipoechoogeniczną, o dość jednorodnej echostrukturze, o nieostrych brzegach. Mały guz może być trudny do uwidocznienia, zwłaszcza na tle zmienionej, obniżonej echogeniczności całej trzustki. W niewielkim procencie wręcz nie udaje się zobrazować masy guza (ryc. 17). Zmiany zapalne czy ustępujące OZT także mają niską echogeniczność, co jest podstawową przyczyną pomyłek diagnostycznych^(1,9). Za obecnością zmiany złośliwej mogą świadczyć powiększenie okolicznych węzłów chłonnych, zakrzepica naczyń czy odcinkowe powiększenie trzustki, bez zmiany jej echostruktury⁽¹⁾. Wczesnym objawem guza głowy trzustki bywa również nieznaczne poszerzenie głównego przewodu trzustkowego, do około 2–3 mm. W każdym przypadku uwidocznienia takiego obrazu należy zaproponować dokładniejsze badania obrazowe, z reguły TK lub EUS.

Duże znaczenie ma ocena wielkości guza, istotna pod kątem jego naciekania na sąsiadujące struktury, w tym naczynia, i oceny resekcyjności. Przyczyną trudności w dokładnej ocenie wymiarów są gazy lub treść pokarmowa w żołądku i jelitach, nadmierne otłuszczenie powłok, sieci większej, korzenia krezki jelita^(1,9). Należy pamiętać o odpowiednim przygotowaniu pacjenta do badania, szczególnie wtedy, gdy podejrzewana jest patologia trzustki.

Rak trzustki jest zwykle zmianą słabo unaczynioną; naczynia są z reguły widoczne jedynie na obwodzie zmiany. Podobnie guzy zapalne, w obrębie których w badaniu dopplerowskim po podaniu środka kontrastowego widoczne są obszary martwicy, które nie wzmacniają się w porównaniu



Ryc. 17. Brak uwidocznienia guza w badaniu USG. Zobrazowano poszerzony przewód Wirsunga (strzałka) i drobne zastoinowe torbiele w rzucie ogona trzustki (C). W trakcie operacji stwierdzono raka głowy trzustki (badanie śródoperacyjne – biopsja tkankowa „tru-cut”)

Fig. 17. Tumor is invisible in US examination. Visible dilated Wirsung's duct (arrow) and slight cysts caused by obstruction in the projection of the tail of the pancreas (C). During surgery carcinoma of the head of the pancreas was diagnosed (intraoperative examination – “tru-cut” tissue biopsy)

lymph node package may mimic a focus of tuberculoma⁽¹²⁾. One should also bear in mind a similar structure of granulomas in the course of sarcoidosis or Castleman's disease⁽²⁾. CT constitutes an imaging method of choice.

Mistakes related to the interpretation of pathological findings in the pancreas

Focal lesions in the pancreas still remain a difficult diagnostic issue. This particularly concerns the differentiation between inflammatory tumors and focal neoplastic lesions. An erroneous diagnosis may entail improper treatment or decisions to delay or abandon it.

Neoplasms in US examination are hypoechoic with relatively homogeneous echostructure and blurred margins. A slight tumor may be difficult to visualize especially with altered, decreased echogenicity of the entire gland. In rare cases, examiners fail to visualize the mass of the tumor (fig. 17). On the other hand, inflammatory lesions or outcomes of AP also present low echogenicity, which constitutes a basic source of diagnostic errors^(1,9). Malignant lesions may be suspected when the surrounding lymph nodes are enlarged, thrombosis is present or the pancreas is fragmentarily enlarged without changes in its echostructure⁽¹⁾. An early symptom of the tumor in the head of the pancreas may also be slight enlargement of the main pancreatic duct to approximately 2–3 mm. In each instance of such a finding, further, more precise imaging examinations should be recommended, usually CT or EUS.

The assessment of the size of the tumor is also significant in terms of its infiltration into adjacent structures, including vessels, and its resectability. The reason for inhibited assessment of the size may be gases or chyme in the stomach and intestine as well as excessive adiposis of the integuments, greater omentum and mesenteric root^(1,9).

z prawidłowym mięszem trzustki^(1,13). Środki kontrastujące generalnie poprawiają skuteczność diagnostyczną ultrasonografii, głównie w przypadku hiperwaskularnych raków trzustki, które potwierdzane są jedynie w około 10% badanych guzów⁽¹⁴⁾. Podobnie zwiększony przepływ tkankowy obserwowany jest w pewnym odsetku guzów neuroendokrynych (NET) czy we fragmentach dużych guzów NET (ryc. 18 A, B). Znaczący wpływ na poprawę oceny unaczynienia guzów trzustki ma również zastosowanie głowic USG o wyższych częstotliwościach, opcji obrazowania harmonicznego. Pozostaje jednak problem odróżnienia zmian zapalnych od nieunaczynionych ognisk martwicy oraz od słabo unaczynionego raka gruczołowego^(13,14).

W otoczeniu raka trzustki może być ponadto widoczna warstwa tkanek, w której nie stwierdza się obecności komórek nowotworowych. Zwykle wiąże się to ze zwiększoną objętością podścieliska guza, obecnością odczynu zapalnego towarzyszącego nowotworowi oraz zmian degeneracyjnych, martwiczych w powiększającym się guzie⁽¹⁾. Zmiany te są widoczne w śródoperacyjnym badaniu USG (*intraoperative ultrasound*, IOUS), badanie przezbrzusze jest obciążone dużym błędem (ryc. 19).

W trzustce mogą rozwijać się wtórne zmiany nowotworowe, m.in. chłoniaki złośliwe i białaczki^(1,2,15). Przez ciągłość do zajęcia trzustki dochodzi najczęściej w przebiegu raka żołądka, rzadziej dwunastnicy, przewodu żółciowego i jelita grubego. Należy pamiętać o coraz częściej diagnozowanych nowotworach podścieliskowych przewodu pokarmowego (*gastrointestinal stromal tumor*, GIST), wywodzących się ze ściany przewodu pokarmowego, które mogą być zlokalizowane poza światłem jelita i często pozostają w styczności z trzustką⁽²⁾. W różnicowaniu punktu wyjścia cenne jest badanie endosonograficzne. Pomyłki mogą dotyczyć różnicowania zmian pierwotnych w trzustce i przerzutów (ryc. 20). Dominują przerzuty raka płuc, zwłaszcza drobnokomórkowego, raka gruczołu piersiowego oraz nowotworów narządów jamy brzusznej. Opisywano przypadki przerzutów raka nerki, jajnika i jelita grubego oraz raka wątrobowokomórkowego⁽²⁾. W celu różnicowania ze zmianami pierwotnymi obraz USG powinien być interpretowany łącznie z wynikami innych badań klinicznych. Metodą obrazową z wyboru jest TK.

W przypadku zmian zapalnych trzustki obraz w przebiegu ostrego i przewlekłego zapalenia wykazuje istotne różnice, poza ostrą fazą PZT, w której zmiany mogą być podobne lub nawet takie same jak w OZT. Dominuje obrzęk zapalny, mogą powstawać ogniska martwicy oraz torbiele rzekome (ostre lub przewlekłe)^(4,7,9). Odróżnienie tych dwóch różnych form zapalenia trzustki staje się możliwe dopiero po ustąpieniu ostrej fazy choroby. W okresie zdrowienia w przebiegu OZT trzustka najczęściej powraca do stanu prawidłowego. W przypadku PZT takie zmiany, jak zwłóknienia, zwapnienia, kamica trzustkowa i nieprawidłowy obraz przewodu trzustkowego, nie cofają się i przesadzają o rozpoznaniu (ryc. 21). Poszerzony przewód trzustkowy występuje w przewlekłym zapaleniu i w guzach, najczęściej głowy trzustki^(4,7,9). W przypadku istotnego zwężenia przewodu (zazwyczaj z powodu raka trzustki) przewod

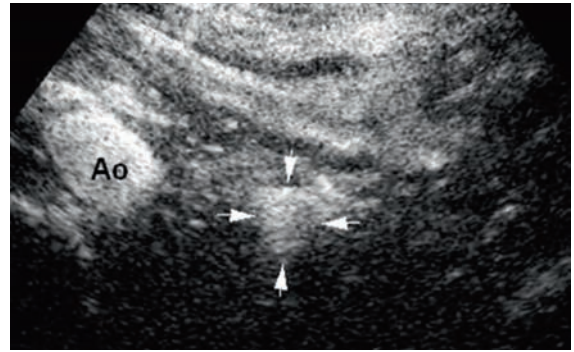
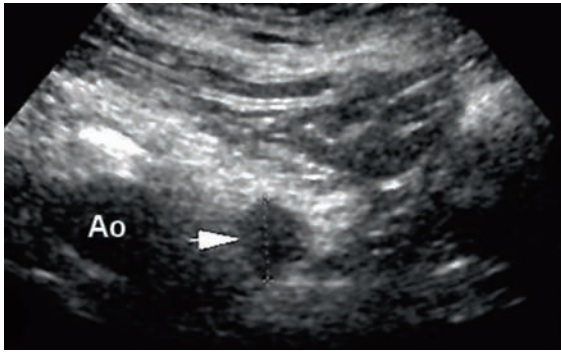
It should be remembered to adequately prepare the patient for the examination, particularly when the pathology of the pancreas is suspected.

Pancreatic carcinoma is usually poorly vascularized and the vessels are usually visible only on its periphery. Similar images are presented by inflammatory tumors, around which contrast enhanced Doppler examination reveals areas of necrosis that do not undergo enhancement in relation to normal pancreatic parenchyma^(1,13). Contrast agents usually improve the diagnostic accuracy of ultrasound, particularly in the case of hypervascular pancreatic carcinomas which are confirmed in approximately 10% of tested tumors⁽¹⁴⁾. The increased tissue perfusion is also observed in a certain percentage of neuroendocrine tumors (NET) or in fragments of large NETs (fig. 18 A, B). The application of transducers with higher frequencies and harmonic imaging option also considerably affect the assessment of pancreatic tumor vascularity. Still, however, the differentiation between inflammatory lesions from non-vascularized foci of necrosis and poorly vascularized adenocarcinomas, remains a problematic issue^(13,14).

Moreover, a layer of tissue which does not show the presence of neoplastic cells may be found in the surroundings of carcinoma. This is usually related to the increased volume of the stroma, presence of the inflammatory reaction that accompanies the neoplasm and degenerative, necrotic lesions in the enlarging tumor⁽¹⁾. These lesions are visible in intraoperative ultrasound (IOUS). Transabdominal examination is burdened with a large error-making risk (fig. 19).

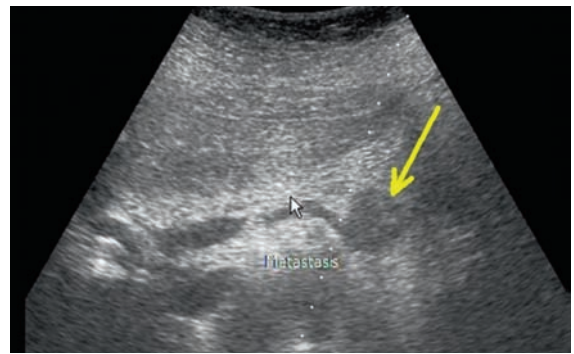
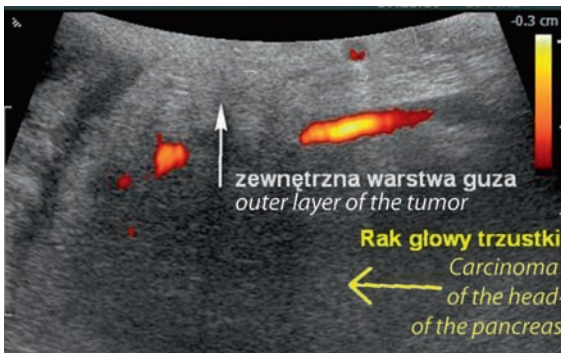
What is more, secondary neoplastic lesions, such as malignant lymphomas and leukemias, may develop in the pancreas^(1,2,15). The gland becomes involved mainly in the course of gastric carcinoma and more rarely in the neoplasms of the duodenum, bile duct and large intestine. Furthermore, the more and more common gastrointestinal stromal tumors (GIST) should be born in mind. They originate from the wall of the gastrointestinal tract, may be localized beyond the lumen of the intestine and frequently adhere to the pancreas⁽²⁾. Endosonographic examination is a valuable tool in determining the site of origin. Moreover, errors may result from the differentiation between primary lesions in the pancreas and metastases (fig. 20). The metastases of lung carcinomas, especially small cell lung carcinoma, mammary gland carcinoma and abdominal neoplasms are dominant. The reported cases of metastases also included renal, ovarian, colonic and hepatocellular carcinomas⁽²⁾. For the differentiation with primary lesions, US presentation should be interpreted together with other clinical findings. CT constitutes an imaging method of choice.

In the case of inflammatory lesions in the pancreas, the image of acute and chronic pancreatitis manifests significant differences except for the acute phase of ChP in which the changes might be similar or even identical to those in AP. Inflammatory edema is a prevalent sign. Besides, focal areas of necrosis or pseudocysts (acute



Ryc. 18 A. Hipoechoiczna zmiana ogniskowa w ogonie trzustki (strzałka). Ultrasonografia przez powłoki skórne. **B.** Ta sama zmiana po podaniu środka kontrastującego SonoVue® – wzmocniona w fazie tętnicznej (strzałki). Obraz guza neuroendokrynnego trzustki

Fig. 18 A. Hypoechoic focal lesion in the tail of the pancreas (arrow) visualized in the transcutaneous ultrasound examination. **B.** The same lesion after the administration of the contrast agent SonoVue® – enhanced in the arterial phase (arrows). Presentation of the endocrine tumor of the pancreas

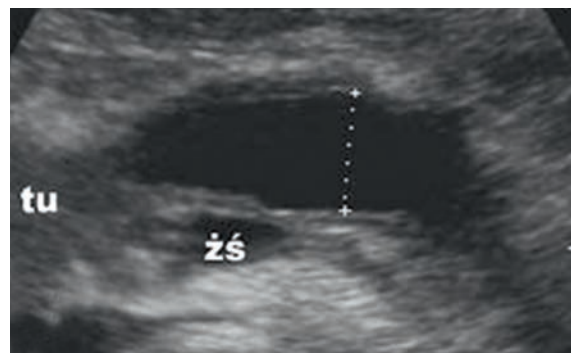
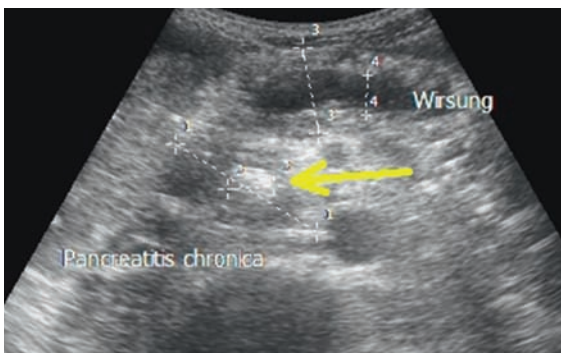


Ryc. 19. USG śródoperacyjne (IOUS). Rak głowy trzustki (obszar hipoechoiczny). Zmiana otoczona przez zewnętrzną hiperechoiczną warstwę odczynową. W badaniu USG przez powłoki skórne taka warstwa może decydować o pomyłkach diagnostycznych

Ryc. 20. Hipoechoiczny guz na granicy trzonu i ogona trzustki (strzałka). Przerzut z raka nerki. Pojedyncze zmiany przerzutowe do trzustki mogą być fałszywie interpretowane jako zmiany pierwotne

Fig. 19. Intraoperative US (IOUS). Carcinoma of the head of the pancreas (hypoechoic area) Lesion surrounded by outer hyperechoic reactive layer. In transcutaneous US examinations, such a layer may cause diagnostic mistakes

Fig. 20. Hypoechoic tumor on the border of the body and tail of the pancreas (arrow). Metastasis of renal carcinoma. Single metastatic lesions to the pancreas may be erroneously interpreted as primary lesions

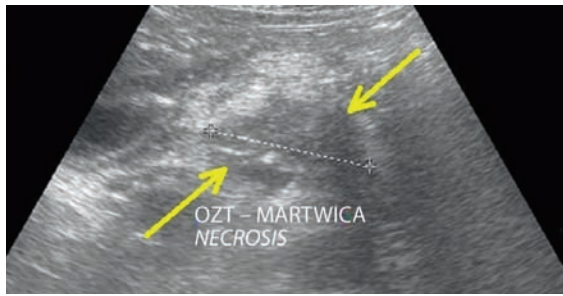


Ryc. 21. Przewlekłe zapalenie trzustki. Duży wapienny złóg w głowie trzustki (strzałka), obwodowo znacznie poszerzony główny przewód (Wirsung). Zwłóknienia w obrębie zredukowanego miąższu trzustki

Ryc. 22. Guz głowy trzustki (tu), poszerzony torbielowato przewód Wirsunga (krzyżyki pomiarowe), żyła śledzionowa (żś)

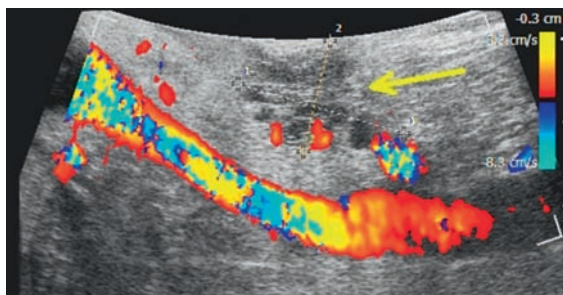
Fig. 21. Chronic pancreatitis. Large calcified concrement in the head of the pancreas (arrow), considerably dilated main duct (Wirsung). Fibrosis in the region of reduced pancreatic parenchyma

Fig. 22. Tumor of the head of the pancreas (tu), dilated Wirsung's duct (crosses) due to cysts, splenic vein (żś)



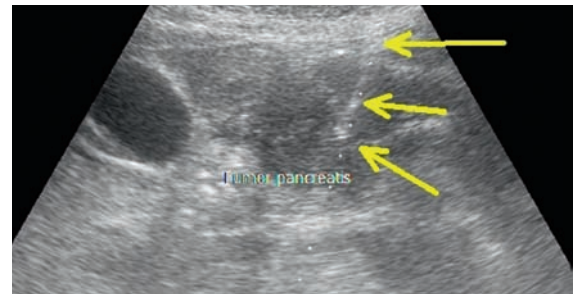
Ryc. 23. Różnicowanie zmiany ogniskowej z gęstą zawartością (strzałki) (guz zapalny, nowotworowy, zmiany martwiwcze?). Pacjent w trakcie diagnostyki po OZT

Fig. 23. Differentiation of a focal lesion with dense contents (arrows) (inflammatory or neoplastic tumor? or necrotic lesions?). The patient with the history of AP, during diagnosis



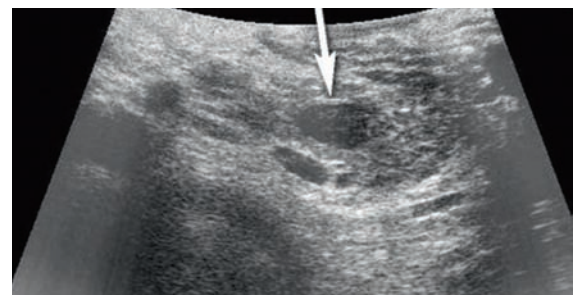
Ryc. 25. IOUS, doppler kolorowy. Torbielowaty guz nowotworowy trzonu trzustki (strzałka). Weryfikacja badań obrazowych przedoperacyjnych

Fig. 25. Color Doppler IOUS. Cystic neoplastic tumor of the body of the pancreas (arrow). Verification of preoperative imaging examinations



Ryc. 24. Duża zmiana guzowata w rzucie głowy trzustki. BACC guza, otwarty kanał biopsyjny, widoczna hiperechogeniczna igła (zaznaczona strzałkami)

Fig. 24. Large tumorous lesion in the projection of the head of the pancreas. Guided FNAB of the tumor; open biopsy channel and hyperechoic needle is visible (marked with arrows)



Ryc. 26. IOUS. Hipoechogeniczny guz trzonu trzustki (strzałka), który należy różnicować ze zmianą neuroendokrynną, guzami wtórnymi oraz małą torbielą lub guzem torbielowatym

Fig. 26. IOUS. Hypoechoic tumor of the body of the pancreas (arrow) which needs to be differentiated from a neuroendocrine lesion, secondary tumors and small cyst or cystic tumor

Wirsunga położony dystalnie poszerza się tak znacznie, że zaczyna przypominać dużą torbiel o podłużnym kształcie, jednocześnie skutecznie maskując guz, który jest tego przyczyną (ryc. 22). Jeśli przewód Wirsunga ulega odcinkowemu poszerzeniu, istnieje możliwość pomylenia go z tętnicą śledzionową przechodzącą przez trzon i ogon trzustki. Poszerzony przewód trzustkowy może być również pomyłony z żyłą śledzionową⁽²⁾. W obu przypadkach pomocne w szybkim i pewnym różnicowaniu jest badanie dopplerowskie.

Obrazy USG torbieli z gęstą zawartością (tkanki martwiwcze, krwawienie do światła torbieli), guza torbielowatego i guza litego mogą być podobne (ryc. 23). Różnicowanie jest trudne i wielokrotnie o rozpoznaniu decyduje biopsja wykonywana pod kontrolą USG^(4,16). Podobnie w różnicowaniu guzów zapalnych i nowotworowych rzadko obraz USG, czasem także TK, jest kryterium wystarczającym i opinia końcowa dotycząca charakteru guza należy do cytopatologa po wykonaniu biopsji (ryc. 24). Biopsja aspiracyjna (BACC) pod kontrolą USG pozwala na minimalizację wyników fałszywie ujemnych, poniżej 10%, szczególnie gdy jest wykonywana pod EUS⁽¹⁷⁾. Czulość biopsji przek skórnej wynosi 68–94%, swoistość do 100%, niemniej z uwagi na spory odsetek wyników fałszywie ujemnych jest ona sukcesywnie zastępowana przez EUS^(4,16,17).

or chronic) may appear^(4,7,9). Therefore, distinguishing between these two types of pancreatitis becomes possible only after the regression of the acute phase. In the healing process following AP, the pancreas usually returns to its normal state. In the case of ChP, however, lesions such as fibrosis, calcifications, pancreatolithiasis and abnormal image of the pancreatic duct persist and determine the diagnosis (fig. 21). The dilated pancreatic duct may be observed in the course of chronic pancreatitis and in tumors of the head of the pancreas^(4,7,9). In the case of a considerable narrowing of the duct (usually due to pancreatic carcinoma), the distally located Wirsung's duct widens to such a degree that it may resemble a large cyst of longitudinal shape. This presentation may simultaneously mask the tumor which causes such a widening (fig. 22). If the Wirsung's duct undergoes fragmentary dilatation, it might be mistaken for the splenic artery crossing the body and tail of the pancreas. The dilated pancreatic duct may also be misinterpreted as the splenic vein⁽²⁾. In both case, Doppler examination is helpful in quick and certain differentiation.

Moreover, US images of cysts with dense contents (necrotic tissue, bleeding into the cyst), cystic tumors and solid ones may be similar (fig. 23). The differentiation is difficult and frequently, the US-guided biopsy determines

Szczególnym problemem diagnostycznym są guzy torbielowate trzustki – rozstrzygająca jest ocena histopatologiczna usuniętej zmiany (ryc. 25)^(17,18). W większości przypadków tych zmian przedoperacyjna diagnostyka różnicowa jest mało skuteczna, dokładność badania cytologicznego wynosi 27–77%, przy czym do biopsji kwalifikowane są zmiany o średnicy co najmniej 5–6 cm oraz przypadki objawowe. Badanie cytologiczne nie pozwala ponadto na pobranie materiału umożliwiającego ocenę szeregu innych ważnych diagnostycznie parametrów, takich jak poziom markerów nowotworowych, amylazy, lipazy, białka mucyny, a także lepkości płynu z nakłutej torbieli – decyduje wynik badania histopatologicznego usuniętej zmiany (ryc. 25)^(17,18).

Rzadkim łagodnym guzem trzustki jest tłuszczak (*lipoma*). Jego obraz USG może wskazywać na raka albo – w przypadku zmian małych – torbiel. Podobny obraz może odpowiadać śledzionie dodatkowej otoczonej mięszem trzustki⁽¹⁵⁾. Śledziona dodatkowa lokalizuje się najczęściej w okolicy ogona lub trzonu trzustki i ma niższą echogeniczność niż trzustka. Wymaga różnicowania z guzem neuroendokrynnym, nowotworem torbielowatym, torbielą o dużej gęstości, zmianami wtórnymi, głównie przerzutami^(15,19). Badaniem referencyjnym w tych przypadkach pozostaje TK bądź ultrasonografia śródoperacyjna, która pozwala na pobranie materiału do badania histopatologicznego, ocenę zmiany złośliwej pod kątem jej resekcyjności z pozostawieniem marginesu tkanki trzustki (ryc. 26).

Podsumowanie

W pracy przedstawiono różne warianty anatomiczne trzustki, zmiany chorobowe sąsiadujących z nią struktur oraz choroby trzustki stwarzające problemy diagnostyczne, co może prowadzić do pomyłek w opisach badań USG. Wiedza o możliwości wystąpienia takich błędów jest kluczem do ich uniknięcia. Ultrasonografia jest uznaną i wartościową metodą diagnostyczną, niemniej także w dużej mierze badaniem subiektywnym. Wielu objawów ultrasonograficznych nie można udokumentować w sposób obiektywny, ilościowy. Należy je interpretować bardzo ostrożnie. Dotyczy to zwłaszcza rozpoznawania zapaleń trzustki i różnicowania charakteru zmian ogniskowych na podstawie ich obrazu USG. Należy pamiętać, że pojedynczy objaw ma dużo mniejszą wartość diagnostyczną niż grupa objawów. Przykładem mogą być wspomniane zwłóknienia w mięszu trzustki, które jako pojedynczy parametr nie są miarodajne do rozpoznania PZT, w przeciwieństwie do uwidocznienia grupy objawów, takich jak zwłóknienia, zwapnienia, kamica trzustkowa, nieprawidłowy przewód Wirsunga.

Niezmiennie najważniejszym problemem badania obrazowego trzustki pozostaje diagnostyka różnicowa zmian ogniskowych o litej strukturze. Podstawowym celem badania USG jest wczesne wykrycie nowotworu (raka). Nieprawidłowe przeprowadzenie badania, zaniechanie badania powtórnego przy istniejących złych warunkach oceny trzustki oraz, co gorsza, opisanie prawidłowej trzustki, która nie była w całości dobrze widoczna, jest błędem.

the diagnosis^(4,16). Similarly to the differentiation between inflammatory and neoplastic lesions, US, or sometimes even CT, is rarely a sufficient criterion and the final opinion concerning the character of the lesion belongs to a cytopathologist upon biopsy (fig. 24). US-guided aspiration biopsy (FNAB) enables to minimize false negative results below 10%, particularly when it is controlled by EUS⁽¹⁷⁾. The sensitivity of the percutaneous biopsy equals 68–94%, and specificity – 100%. Nevertheless, due to a relatively large percentage of false negative cases, it is successively replaced by EUS^(1,16,17).

Cystic tumors of the pancreas constitute a particular diagnostic problem. In this case, histopathological assessment of the resected mass is required (fig. 25)^(17,18). In the majority of such lesions, preoperative differential diagnosis is not particularly precise. The accuracy of the cytological examination constitutes 27–77% and only symptomatic lesions and those greater than 5–6 cm are qualified for the biopsy. What is more, cytological examination does not allow for collecting materials which enable the assessment of other diagnostically important parameters such as the level of neoplastic markers, amylase, lipase, mucin protein as well as viscosity of the fluid from a punctured cyst. The outcome of the histopathological test of the resected lesion is decisive (fig. 25)^(17,18).

A rare and benign pancreatic tumor is lipoma. Its US presentation may indicate carcinoma or, in the case of slight lesions – a cyst. A similar image may correspond to the accessory spleen surrounded by the pancreatic parenchyma⁽¹⁵⁾. Accessory spleen is most frequently localized in the region of the tail or body of the pancreas and shows lower echogenicity than the pancreas. It requires the differentiation with a neuroendocrine tumor, cystic neoplasm, cyst of great density and secondary lesions mainly metastases^(15,19). In such cases, CT or intraoperative sonography constitute reference examinations that allow for the collection of the material for histopathological tests, assessment of a malignant lesion in terms of its resectability leaving the margin of the pancreatic tissue (fig. 26).

Conclusion

The paper presented different anatomical variants of the pancreas, pathological changes of the adjacent structures and diseases of the pancreas itself that might be problematic to diagnose, which may lead to errors in US examination description. Knowledge concerning the possibilities of making such mistakes is a key to avoid them. Sonography is a recognized and valuable diagnostic method. Nevertheless, to a large degree, it is also subjective. Many of the ultrasound symptoms may not be documented in any objective or quantitative way. Therefore, interpretation needs to be performed carefully. This especially refers to the diagnosis of pancreatitis and differentiation of the character of focal lesions based on US presentation. One should bear in mind that a single symptom is of less diagnostic value than a group of symptoms. For instance, fibrosis of the pancreatic parenchyma as a single parameter

Konflikt interesów

Autorzy nie zgłaszają żadnych finansowych ani osobistych powiązań z innymi osobami lub organizacjami, które mogłyby negatywnie wpłynąć na treść publikacji oraz rościć sobie prawo do tej publikacji.

Piśmiennictwo/References

1. Ćwik G, Wallner G, Ciechański A, Mądro P, Skoczylas T: Rola ultrasonografii, tomografii komputerowej oraz BAC w diagnostyce zmian ogniskowych w trzustce – określenie wskazań do zastosowania biopsji. *Pol Przegl Chir* 2008; 80: 452–465.
2. To'o KJ, Raman SS, Yu NC, Kim YJ, Crawford T, Kadell BM *et al.*: Pancreatic and peripancreatic diseases mimicking primary pancreatic neoplasia. *Radiographics* 2005; 25: 949–965.
3. Ibukuro K: Vascular anatomy of the pancreas and clinical applications. *Int J Gastrointest Cancer* 2001; 30: 87–104.
4. Gierbliński IW: Najczęstsze pomyłki w ultrasonograficznej diagnostyce chorób trzustki. *Ultrasonografia* 2005; 5 (22): 35–41.
5. Smereczyński A, Kołaczyk K, Bojko S, Bernatowicz E, Gałdyńska M: Pułapki związane z obrazowaniem ultrasonograficznym trzustki. *Ultrasonografia* 2012; 12 (48): 73–77.
6. Yang DM, Kim HC, Jin W, Ryu CW, Ryu JK, Nam DH: Unusual ventral contour of the pancreatic head mimicking a pancreatic tumor as depicted on sonography. *J Ultrasound Med* 2008; 27: 1791–1793.
7. Ćwik G, Solecki M, Pedowski T, Wallner G: Współczesna ultrasonografia w ocenie zmian chorobowych w trzustce. *Przegląd Gastroenterologiczny* 2010; 5: 202–206.
8. Prochazka V, Marek F, Valek V, Hermanova M, Kala Z: Spontaneous duodenal intramural haematoma imitating pancreatic pseudocyst. *Acta Chir Belg* 2011; 111: 238–242.
9. Gierbliński I (red.): Diagnostyka ultrasonograficzna w chorobach trzustki. *Praktyczna Ultrasonografia, Roztoczańska Szkoła Ultrasonografii, Warszawa – Zamość* 2003.
10. Toyoki Y, Hakamada K, Narumi S, Nara M, Ishido K, Sasaki M: Hemorrhagic pancreatic pseudocyst: problems and pitfalls in diagnosis and treatment. *World J Gastroenterol* 2008; 14: 2776–2779.
11. Casadei R, Antonacci N, Calculli L, Pezzilli R, Zanini N, Ricci C *et al.*: Thrombosed splenic artery aneurysm simulating a pancreatic body mass: can two entities be distinguished preoperatively thus avoiding diagnostic and therapeutic mistakes? *JOP* 2007; 8: 235–239.
12. Hashimoto M, Koyama H, Noie T, Shibayama K, Kitamura N: Abdominal tuberculoma mimicking a pancreatic neoplasm: report of a case. *Surg Today* 1995; 25: 365–368.
13. Gierbliński I, Wocial T, Jarosz D, Polkowski M, Gerke W: Ultrasonografia wzmocniona kontrastem w różnicowaniu guzów trzustki. *Ultrasonografia* 2008; 8 (33): 16–20.
14. Dietrich CF, Ignee A, Braden B, Barreiros AP, Ott M, Hocke M: Improved differentiation of pancreatic tumors using contrast-enhanced endoscopic ultrasound. *Clin Gastroenterol Hepatol* 2008; 6: 590–597.
15. Genevay M, Dumonceau JM, Berney T, Terraz S, Felley C, Morel P *et al.*: Unusual masses of the pancreas to be aware of. *Case Rep Gastroenterol* 2009; 3: 389–394.
16. Kocjan G, Rode J, Lees WR: Percutaneous fine needle aspiration cytology of the pancreas: advantages and pitfalls. *J Clin Pathol* 1989; 42: 341–347.
17. Stelow EB, Bardales RH, Stanley MW: Pitfalls in endoscopic ultrasound-guided fine-needle aspiration and how to avoid them. *Adv Anat Pathol* 2005; 12: 62–73.
18. Belsley NA, Pitman MB, Lauwers GY, Brugge WR, Deshpande V: Serous cystadenoma of the pancreas: limitations and pitfalls of endoscopic ultrasound-guided fine-needle aspiration biopsy. *Cancer* 2008; 114: 102–110.
19. Park JS, Kim WJ, Jeong YG, Park YS, Koo HC, Lee TI *et al.*: A case of intrapancreatic accessory spleen mistaken as a pancreatic mass due to different enhancing pattern from normal spleen. *Korean J Gastroenterol* 2011; 58: 357–360.

is not meaningful for ChP diagnosis, contrary to the group of symptoms, such as fibrosis, calcifications, pancreatolithiasis or abnormal Wirsung's duct.

Still, the differential diagnosis of focal solid lesions remains the prime problem of imaging examinations of the pancreas. The major aim of the US examination is early detection of pancreatic neoplasm (carcinoma). Improper performance of the examination or a failure to perform a repeated scan when the conditions for the assessment of the pancreas are not favorable or, what is worse, description of normal pancreas when it is not clearly and entirely visible, constitute errors.

Conflict of interest

Authors do not report any financial or personal links with other persons or organizations, which might affect negatively the content of this publication and/or claim authorship rights to this publication.