

Submitted: 21.02.2012

Accepted: 05.03.2012

Elastografia w obrazowaniu ścięgien i mięśni

Ultrasound elastography for imaging tendons and muscles

Elena Drakonaki

University Hospital Heraklion, Stavrakia, Heraklion, Grecja

Adres do korespondencji: Elena Drakonaki, MD, PhD, PostDoc, Geronimaki 70, PCode 71307, Heraklion, Crete, Greece

Słowa kluczowe

elastografia
ultrasonograficzna,
ścięgna, mięśnie,
obrazowanie,
ultrasonografia

Streszczenie

Elastografia ultrasonograficzna jest nową techniką obrazowania ultrasonograficznego, umożliwiającą ocenę jakościową i ilościową właściwości elastycznych tkanek. Najpopularniejszą techniką elastografii jest metoda uciskowa/statyczna (*free hand strain* – tzw. obrazowanie z wolnej ręki), polegająca na ręcznym uciskaniu tkanek głowicą ultrasonograficzną w celu uzyskania, w czasie rzeczywistym, map rozkładu elastyczności tkanek, które są kodowane kolorem i nałożone na obrazy w sekwencji B-mode. Istnieje coraz więcej dowodów na przydatność elastografii ultrasonograficznej w praktyce klinicznej jako badania uzupełniającego klasyczne badanie ultrasonograficzne w rozpoznawaniu patologii tkanek miękkich, w tym mięśni i ścięgien. Na podstawie wstępnych danych do potencjalnych klinicznych zastosowań elastografii należą: wczesna diagnostyka i ocena zaawansowania zmian chorobowych, monitorowanie zabiegów pod kontrolą ultrasonografii w chorobach struktur mięśniowo-ścięgnistych i nerwowo-mięśniowych, a także monitorowanie procesu rehabilitacji. Elastografia może również służyć poznaniu procesów biomechanicznych i patofizjologicznych chorób mięśniowo-ścięgnistych. Pomimo wielkiego zainteresowania liczba doniesień na temat elastografii jest znikoma. Przyczyną może być szereg problemów technicznych ograniczających jej powtarzalność, wynikających z obecności artefaktów i braku standaryzacji. W artykule przedstawiono przegląd dotychczasowej wiedzy nt. potencjalnych możliwości statycznej metody elastografii w ocenie układu mięśniowo-szkieletowego, omówiono kwestie techniczne, perspektywę rozwoju tej metody, jak również podkreślono potrzebę standaryzacji oraz dalszych badań.

Key words

ultrasound
elastography,
tendons,
muscle,
imaging,
ultrasound

Abstract

Ultrasound elastography is a recently developed ultrasound-based method which allows the qualitative or quantitative evaluation of the mechanical properties of tissue. Strain (compression) ultrasound elastography is the commonest technique performed by applying mild compression with the hand-held transducer to create real-time strain distribution maps, which are color-coded and superimposed on the B-mode images. There is increasing evidence that ultrasound elastography can be used in the investigation of muscle, tendon and soft tissue disease in the clinical practice, as a supplementary tool to conventional ultrasound examination. Based on preliminary data, potential clinical applications include early diagnosis, staging, and guiding interventions musculotendinous and neuromuscular disease as well as monitoring disease during rehabilitation. Ultrasound elastography could also be used for research into the biomechanics and pathophysiology of musculotendinous disease. Despite the great interest in the technique, there is still limited evidence in the literature and there are several technical issues which limit the reproducibility of the method, including differences in quantification methods, artefacts, limitations and variation in the application of the technique by different users. This review presents the published evidence on musculoskeletal applications of strain elastography, discusses the technical issues and future perspectives of this method and emphasizes the need for standardization and further research.

Wstęp

Elastografia ultrasonograficzna (EUS) jest metodą służącą do oceny właściwości mechanicznych tkanek⁽¹⁻³⁾. Została wprowadzona początkowo, w latach 90. XX wieku, w badaniach *in vitro*, by po latach znaleźć zastosowanie również w badaniach *in vivo*⁽¹⁻⁵⁾. EUS wykorzystuje właściwości elastyczne tkanek⁽¹⁻⁵⁾, które mogą być oceniane różnymi technikami⁽¹⁻³⁾. Najpopularniejszą jest metoda *free hand strain*, tzn. obrazowanie z wolnej ręki (metoda uciskowa/statyczna), wykorzystywane głównie w onkologii⁽⁶⁻¹²⁾.

Ponieważ zmiany degeneracyjne i pourazowe mięśni i ścięgien wiążą się z upośledzeniem ich czynności biomechanicznych, od czasu wprowadzenia EUS poszukiwano potencjalnych klinicznych zastosowań tej metody także w diagnostyce chorób narządu ruchu, na etapie wczesnej diagnozy, monitorowania terapii, prognozowania ryzyka uszkodzeń u sportowców oraz oceny efektywności fizjoterapii lub treningu zarówno w zdrowej, jak i w objętej procesem chorobowym tkance mięśniowo-ścięgnistej⁽¹³⁻²⁹⁾.

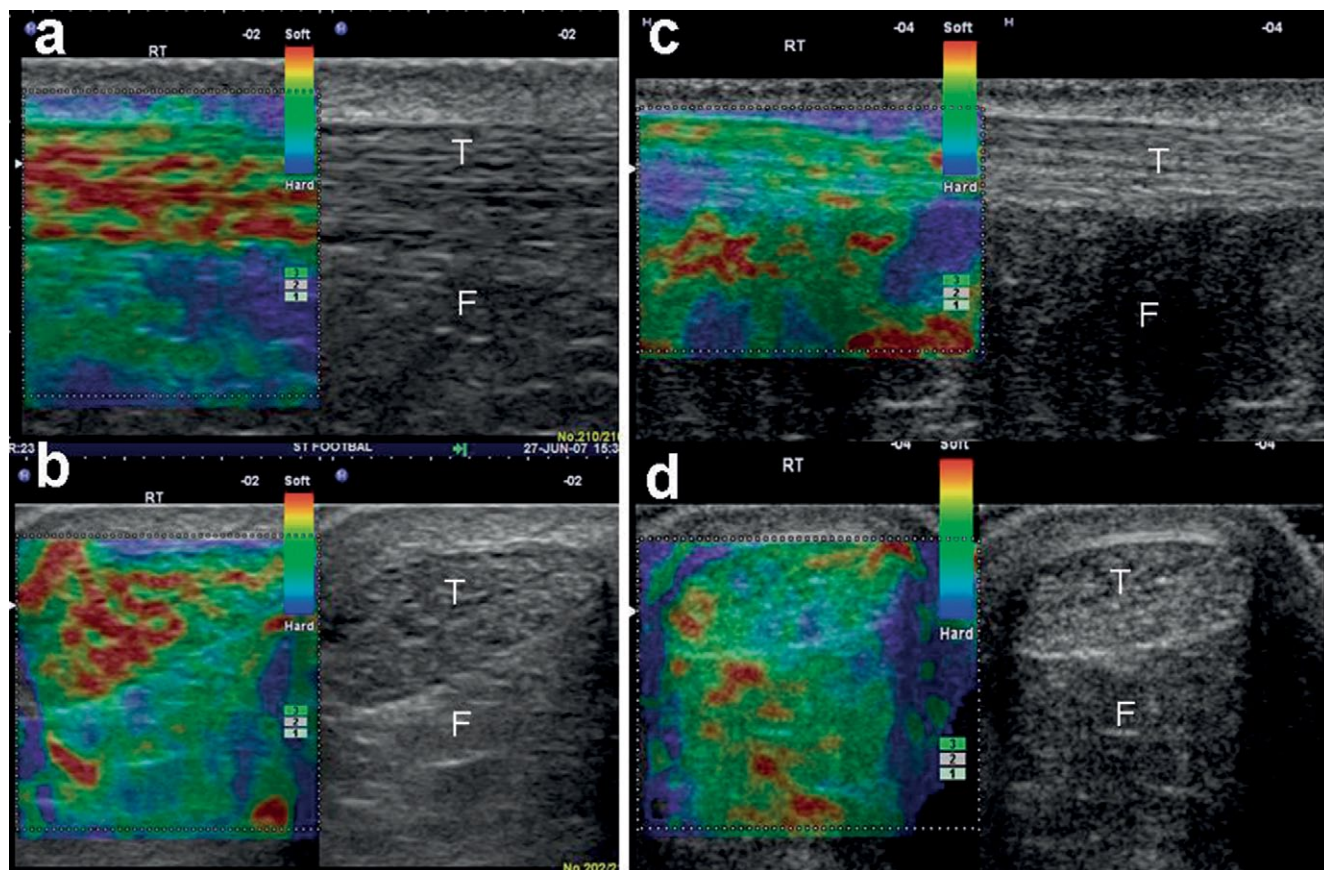
W pracy przedstawiono główne wskazania do elastografii narządu ruchu opracowane na podstawie publikowanych danych, omówiono trudności techniczne i ograniczenia tej metody, a także dalsze perspektywy rozwoju techniki EUS pod kątem oceny układu mięśniowo-szkieletowego.

Introduction

Ultrasound elastography (EUS) is an ultrasound-based method for the assessment of the mechanical properties of tissue⁽¹⁻³⁾. The method was initially introduced *in vitro* in the '90s and later evolved into an imaging tool for *in vivo* applications⁽¹⁻⁵⁾. EUS is based upon the principle that stress applied to tissue causes changes within it, which depend on the elastic properties of tissue⁽¹⁻⁵⁾. There are several approaches of EUS, depending on the method to assess elasticity⁽¹⁻³⁾. Free hand strain (compression) EUS is the commonest technique that has been employed mainly in the field of oncology⁽⁶⁻¹²⁾.

Degenerative and traumatic muscle and tendon disease results in biomechanical changes. Since the commercial availability of EUS, there has been a lot of interest for potential clinical applications of the method, such as for early diagnosis of muscle and tendon disease, for guiding and monitoring therapy, for predicting the risk of injury in athletes and for assessing the effect of physiotherapy or training in healthy and diseased musculotendinous tissue⁽¹³⁻²⁹⁾.

This review aims at presenting the main indications of EUS for muscle and tendon disease based on the published evidence, at presenting the technical difficulties and limitations of the method and finally at discussing the future perspectives of EUS for assessing the musculoskeletal system.



Ryc. 1. Podłużne (a, c) i poprzeczne (b, d) elastogramy ilościowe środkowej 1/3 części ścięgna Achillesa u osoby bezobjawowej (T) ilustrujące dwa odrębne wzory EUS: typ 1. – ścięgna (c, d) jednorodnie twarde (zielony/niebieski) – typ 2. – ścięgna (a, b) niejednorodnie z miękkimi (czerwonymi) obszarami, które nie korelują ze zmianami w sekwencji B-mode. Tkanka tłuszczowa trójkąta Kagera (F) uwidacznia się jako mozaika kolorów zielonego, czerwonego i niebieskiego. Uwagę zwracają czerwone obszary na bocznej i przyśrodkowej granicy ścięgna w płaszczyźnie poprzecznej (b, d), które odpowiadają artefaktom powstałym na skutek trudności ze stabilizacją głowicy

Fig. 1. Longitudinal (a, c) and transverse (b, d) strain elastograms of the middle third of asymptomatic Achilles tendons (T) showing two distinct EUS patterns: type 1 tendons (c, d) appear homogeneously stiff (green/blue); type 2 tendons (a, b) appear considerably inhomogeneous with soft (red) areas, which do not correspond to any changes in B-mode US. The retroachilles fat (F) appears as a mosaic of green, red and blue. Note the red areas at the lateral and medial sides of the tendon in the transverse plane (b, d) which correspond to artifacts, secondary to difficulty in stabilizing the transducer

Akwizycja statyczna (inaczej kompresyjna, tzw. obrazowanie z wolnej ręki)

Istnieje kilka technik EUS. Rozróżnia się je pod względem sposobu zastosowanego ucisku wykrywania przemieszczeń, m.in.: *strain EUS* (metoda do oceny póljakościowej i pólilościowej odkształceń względnych), *shear wave EUS* (elastografia fali poprzecznej), *transient EUS* (elastografia impulsowa) oraz *acoustic radiation force EUS* (elastografia impulsu akustycznego)^(2,3,14). Najczęściej używaną metodą jest *free hand EUS* (obrazowanie z wolnej ręki), które w literaturze występuje pod nazwą *elastografia statyczna*, *sonoelastografia*, *elastografia czasu rzeczywistego (real-time elastography, RTE)*⁽¹⁷⁻²²⁾. Badanie wykonuje się, uciskając głowicą USG badaną okolice/tkanke⁽¹⁷⁻²²⁾.

Free hand strain (compression) EUS

Depending on the way of stress application and displacement detection, there are several EUS techniques, including strain EUS, shear wave EUS, transient EUS and acoustic radiation force EUS^(2,3,14). The most commonly used method is free-hand strain EUS, also found in the literature as compression elastography, sonoelastography, and real-time elastography⁽¹⁷⁻²²⁾. This is performed by manually compressing the tissue using the hand-held US transducer⁽¹⁷⁻²²⁾.

Strain EUS is based upon Hook's law for the calculation of Young's elastic modulus (E), which is a physical quantity measuring elasticity⁽¹⁾. By assuming that the applied stress is uniform, the elastic moduli are inversely proportional to the measured strain

Elastografia odkształceń względnych (*strain EUS*) jest oparta na prawie Hooke'a i wyznaczeniu modułu sprężystości Younga (E), który jest wielkością fizyczną służącą do pomiaru elastyczności⁽¹⁾. Zakładając, że przyłożony ucisk jest jednolity, moduł sprężystości jest odwrotnie proporcjonalny do mierzonego odkształcenia ($E = \text{naprężenie/odkształcenie}$)⁽¹⁾. Odkształcenie jest miarą deformacji, którą można obliczyć jako iloczyn różnicy wzajemnych odległości między dwoma punktami (przesunięcie) do odległości początkowej⁽¹⁾. Główną zasadą tej techniki EUS jest uzyskanie pod wpływem ucisku głowicą osiowego odkształcenia, które jest większe w tkankach miękkich, a mniejsze w tkankach twardych⁽¹⁻⁴⁾. Dane o odkształceniu są podstawą tworzenia map dystrybucji, czyli elastogramów⁽¹⁻⁴⁾. Elastogram jest widoczny w skali szarości lub kolorowej i nałożony na obraz w sekwencji B-mode w czasie rzeczywistym. Zarówno skala szarości, jak i kolorowa są wybierane przez użytkownika, chociaż umownie przyjęto, iż kolor czerwony oznacza tkankę miękką, niebieski – twardą/sztywną, a żółty/zielony – tkankę o pośredniej twardości. Elastogram jest obrazem odkształceń względnych, tj. obrazującym odkształcenie danego obszaru w odniesieniu do odkształceń innych sąsiadujących tkanek w obszarze zainteresowania (*region of interest*). Istnieje również półilościowa metoda pomiaru (wskaźnik odkształcalności, *strain ratio*), określająca proporcję odkształcenia w obszarze zainteresowania (ROI) do odkształcenia w obszarze tkanki referencyjnej o tych samych wymiarach (głównie tkanki tłuszczowej) (ryc. 1).

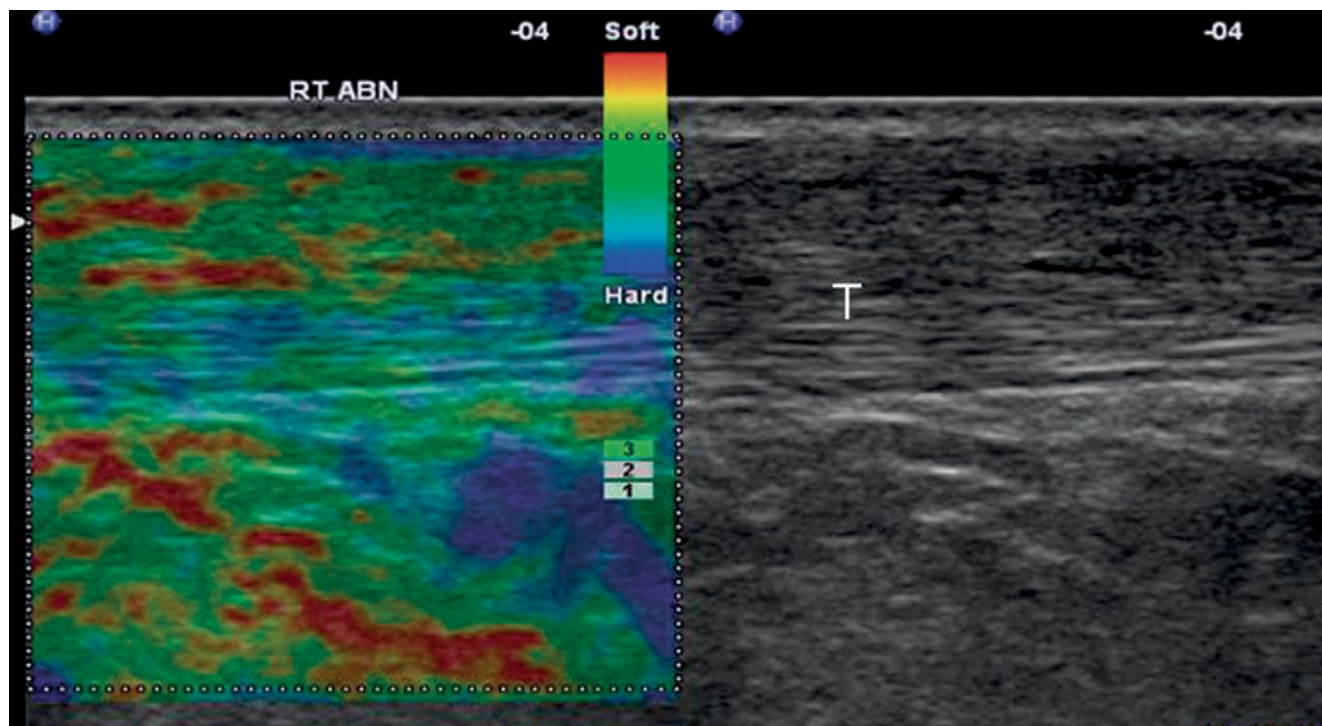
Elastografia w diagnostyce ścięgien

Większość badań klinicznych dotyczących układu mięśniowo-szkieletowego dotyczy patologii ścięgna Achillesa. Badania te wykazały, że obraz prawidłowego ścięgna piętowego u zdrowych ochotników jest w EUS niejednorodny i wykazuje obecność dwóch typów tkanek różniących się elastycznością, tj. jednorodnie twardej oraz niejednorodnej, z elastycznymi obszarami położonymi w długiej osi ścięgna (podłużne pasma lub plamy)⁽¹⁷⁾. Obszary różniące się elastycznością (twardością) mogą nie manifestować się w badaniu B-mode ani w badaniu dopplerowskim⁽¹⁷⁾. Zostało to potwierdzone w dwóch badaniach porównujących ścięgna prawidłowe i zmienione chorobowo⁽¹⁸⁻²⁰⁾: ścięgna zdrowe w większości przypadków były twarde (86–93%), u pozostałych osób (1,3–12%) obserwowano dyskretne obszary kodowane na pomarańczowo lub czerwono, wskazujące na tkanki elastyczne⁽¹⁸⁻²⁰⁾. Ścięgna objawowe w większości przypadków zawierały obszary dyskretnie miękkie (57%) i obszary

($E = \text{stress/strain}$)⁽¹⁾. Strain represents the amount of deformation and can be calculated as the change in distance between two points (displacement) divided by the initial distance⁽¹⁾. So the main principle of strain (compression) EUS is that a compressive force (stress) is applied to tissue causing axial tissue displacement, which is lower in hard tissue and higher in softer tissue⁽¹⁻⁴⁾. The displacement data are used to construct strain distribution maps (elastograms) (fig. 1)⁽¹⁻⁴⁾. The elastogram is superimposed on the conventional B-mode image as a gray scale or color-coded image, displayed next to the conventional B-mode image on the screen in real time. Although the gray/color scale encoding is elective by the user, usually red is used for encoding soft tissue, blue for hard tissue and yellow/green for tissue of intermediate stiffness (fig. 1). The elastogram is a relative image, where the strain of each area is displayed relative to the strain of other tissues within the region of interest. There is also a semiquantitative measurement method (the strain ratio), which represents the ratio of the strain of the area of interest (ROI) to an equally measuring area in the reference tissue (usually fat).

US elastography for the evaluation of tendons

Most of the clinical research on musculoskeletal applications of strain EUS focuses on the Achilles tendon. It has been found that the normal Achilles tendons in healthy volunteers may present with two distinct EUS appearances: They may be either homogeneously hard structures or, in the majority of cases (62%), they may be considerably inhomogeneous with soft areas parallel to the long axis of the tendon (longitudinal bands or spots) (fig. 1)⁽¹⁷⁾. The areas of distinct softening may not correspond to any changes in B-mode or Doppler US⁽¹⁷⁾. The above findings are confirmed by two studies comparing normal (asymptomatic) and abnormal (symptomatic) tendons⁽¹⁸⁻²⁰⁾. The majority of asymptomatic tendons were hard (86–93%), however, in 1.3–12% cases there was mild or discrete softening (orange or red areas)⁽¹⁸⁻²⁰⁾. On the contrary, symptomatic tendons were characterised by discrete softening in 57% and mild softening in 11%⁽¹⁸⁾. Mild softening (yellow) did not correlate to B-mode US abnormalities, whereas discrete softening (red) was found mainly in cases with US pathology^(19,20). Therefore, it has been suggested that only discrete soft areas (red) in Achilles tendon should be considered as abnormal^(19,20) (fig. 2). It is not yet clear what the alterations in asymptomatic and sonographically normal tendons represent; it is suggested that they may either correspond to preclinical changes or to false positive findings, possibly secondary to tissue shifting at interfaces between



Ryc. 2. Podłużny elastogram ścięgna Achillesa u 34-letniego biegacza rekreacyjnego z wyleczonym urazem ścięgna. Obniżona echogeniczność w zakresie powierzchniowej części ścięgna w obszarze przebytego uszkodzenia. Nieprawidłowy obszar wydaje się bardziej miękki (żółty z czerwonymi obszarami) w porównaniu z mniej elastycznym (niebieski/zielony) prawidłowym obszarem ścięgna. Trójkąt tłuszczowy Kagera uwidacznia się jako mozaika różnych poziomów elastyczności

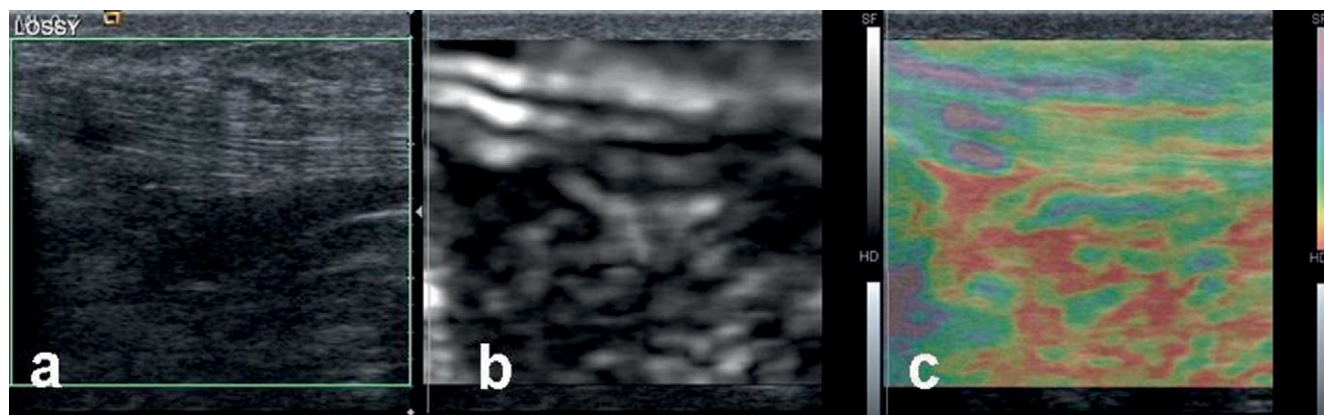
Fig. 2. Longitudinal free hand strain elastogram of a 34-year-old recreational runner with healed Achilles tendon injury. There is hypoechogenicity at the superficial half of the Achilles tendon at the area of the healed partial injury. The abnormal area appears softer (yellow with red areas) compared to the stiffer (blue/green) normal-appearing remaining tendon. The Kager's fat appears as a mosaic of various levels of stiffness

umiarkowanie miękkie (w 11%)⁽¹⁸⁾. Te drugie (żółte na elastogramach) nie odpowiadały żadnym patologiom w badaniu B-mode, podczas gdy dyskretne podwyższenie elastyczności (w kolorze czerwonym) w większości korelowało ze zmianami patologicznymi w klasycznym badaniu USG^(19,20). Z tego względu stwierdzono, że czerwone obszary na elastogramach u osób objawowych mogą wskazywać na patologię ścięgna^(19,20) (ryc. 2). Wciąż jednak nie wiadomo, jak je interpretować w przypadku osób bezobjawowych, niewykazujących zmian w badaniu USG B-mode. Możliwe, że świadczą o zmianach przedklinicznych lub są przypadkami fałszywie dodatnimi, wynikającymi z przesunięć tkankowych na granicach włókien kolagenowych⁽¹⁷⁻²⁰⁾.

Sprzeczne z przedstawionymi wynikami dane uzyskano w pracy analizującej obrazy nieprawidłowych ścięgien Achillesa u 12 sportowców⁽²¹⁾. Na podstawie porównania badania B-mode, EUS i rezonansu magnetycznego stwierdzono, iż nieprawidłowe ścięgna wykazują zwiększoną sztywność. Ze względu na rozbieżność wyników konieczne jest przeprowadzenie dalszych badań.

collagen fibers⁽¹⁷⁻²⁰⁾. However, a study of 12 athletes with Achilles tendinopathy evaluated using US, EUS and MRI reported completely different findings⁽²¹⁾. This study reports increased stiffness in the abnormal tendons⁽²¹⁾. It seems that there is some discrepancy on the appearance of normal Achilles tendons between the studies available so far, which points out the need for further research on the field.

Free-hand strain EUS for the Achilles tendon has been found to have high accuracy and good reproducibility⁽¹⁷⁻²¹⁾. The overall correlation between US and EUS findings was found to be excellent (accuracy 97%), if mild softening (yellow) is considered physiological and only distinct red areas are considered abnormal⁽¹⁸⁻²⁰⁾. Compared to clinical findings, EUS has a mean sensitivity of 93.7% and a specificity of 99.2%⁽¹⁸⁾. The inter- and intra-observer reproducibility of the EUS was found to be good to excellent, if the evaluation of the Achilles tendon elastogram was performed qualitatively^(17,21) and poor (variation 29-37%), if semiquantitative software measurements (strain ratio) were employed⁽¹⁷⁾.



Ryc. 3. Podłużny elastogram w skali szarości (b) i kolorowy (c) z odpowiadającym obrazem w płaszczyźnie podłużnej w sekwencji B-mode (a) u 22-letniego piłkarza z patologią przyłącza bliższego więzadła rzepki (wg ICD-10 M76.5). Zmieniony obszar jest hipoechogeniczny (a) i bardziej elastyczny w porównaniu z pozostałym ścięgnem (b, d). W tym przypadku elastyczny obszar jest kodowany jako biały (skala szarości) lub niebieski (skala kolorowa)

Fig. 3. Longitudinal free-hand gray-scale (b) and color-coded (c) strain elastogram and corresponding B-mode image (a) of a 22-year-old football player with proximal patella tendinopathy. The tendinopathic area appears hypoechoic (a) and softer than the remaining tendon (b, d). In this case soft is encoded as white (gray-scale) or blue (color scale)

Elastografia z wolnej ręki (kompresyjna) ścięgna Achillesa jest badaniem dokładnym i powtarzalnym^(17–21). Jeżeli założymy, że kodowane na żółto obszary odpowiadają prawidłowemu ścięgnu, zaś czerwone wskazują na zmiany patologiczne, to dokładność metody (w odniesieniu do badania B-mode) sięga 97%^(18–20). W porównaniu z badaniem klinicznym czułość EUS wynosi 93,7%, a swoistość – 99,2%⁽¹⁸⁾. Powtarzalność EUS, zarówno przy wykonywaniu badania przez różnych badających, jak i przez jednego badającego (*inter- and intra-observer reproducibility*), jest bardzo duża pod względem jakościowym^(17,21), natomiast niezadowolająca przy zastosowaniu ilościowych metod pomiaru (*strain ratio*) (zakres 29–37%)⁽¹⁷⁾.

Poza oceną tendinopatii ścięgna Achillesa oceniono także przydatność elastografii w diagnostyce entezopatii nadkłykcia bocznej kości ramiennej. Wykazano znaczne zwiększenie elastyczności w obrębie nieprawidłowego ścięgna prostowników, co korelowało z obrazem B-mode i badaniem klinicznym⁽²²⁾.

Wstępne badania autorki pracy wskazują, że EUS można zastosować również do oceny tendinopatii więzadła rzepki, monitorowania jego naprawy po pobraniu ścięgna do przeszczepu oraz w diagnostyce uszkodzeń częściowych i całkowitych ścięgien pierścienia rotatorów. Jak dotąd nie ma na ten temat doniesień w literaturze medycznej (ryc. 3, 4)^(30–32).

Elastografia w diagnostyce patologii mięśni

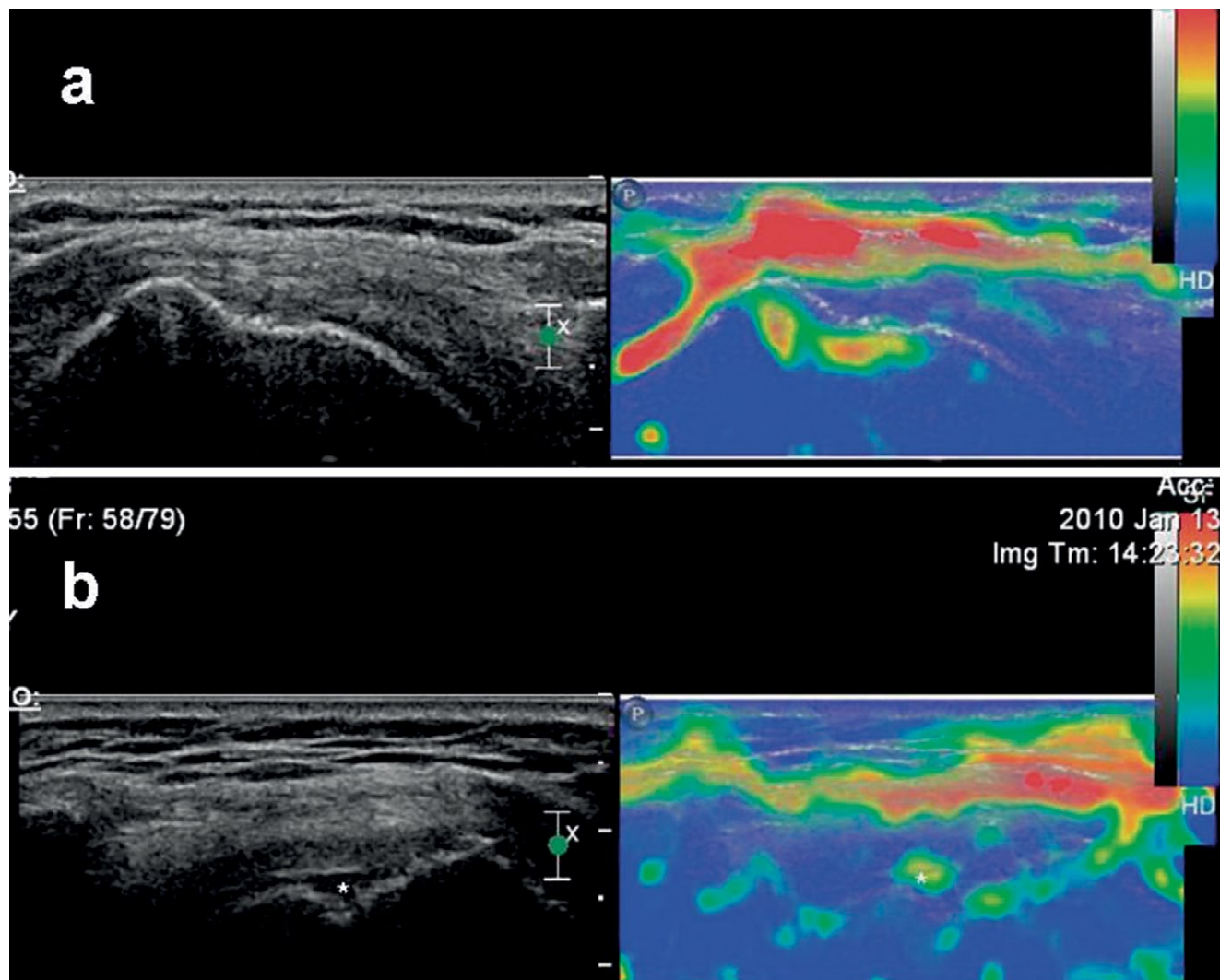
Pojedyncze prace poświęcono roli elastografii odkształceń względnych (*strain EUS*) w ocenie zdrowych

Besides Achilles tendon disease, lateral epicondylitis has also been evaluated in a single study, which showed significant softening in the abnormal extensor tendons with strong correlation with US and clinical findings⁽²²⁾. Further applications of EUS for tendon disease based on preliminary data and the authors' personal experience include patella tendinopathy, regenerated tendons after harvesting and rotator cuff tendinopathy and tears; however, there are no case-controlled studies available in the published literature on these applications yet (figs. 3, 4)^(30–32).

US elastography for the evaluation of muscles

There are limited data available on the use of strain SEL for normal and diseased skeletal muscle. EUS is a feasible and accurate means to produce muscle elasticity maps and evaluate normal skeletal muscle⁽²³⁾. Normal relaxed muscle is found to be an inhomogeneous mosaic of intermediate stiffness (green and yellow colors) with scattered softer and harder areas especially at the periphery near boundaries (fig. 5)^(26,27). However, it has not been investigated yet what the color variation depends on. A few studies have showed differences in the elasticity (strain index) of the masseter muscles between sexes as well as differences in elasticity of periocular rectus medialis and lateralis muscles in various gaze positions^(24,25).

Degenerative and neuromuscular disease has been studied using strain EUS. A study on inflammatory myositis showed changes in elasticity of the affected muscles (increased or reduced stiffness, due to fibrosis or fatty infiltration respectively)⁽²⁶⁾. A correlation

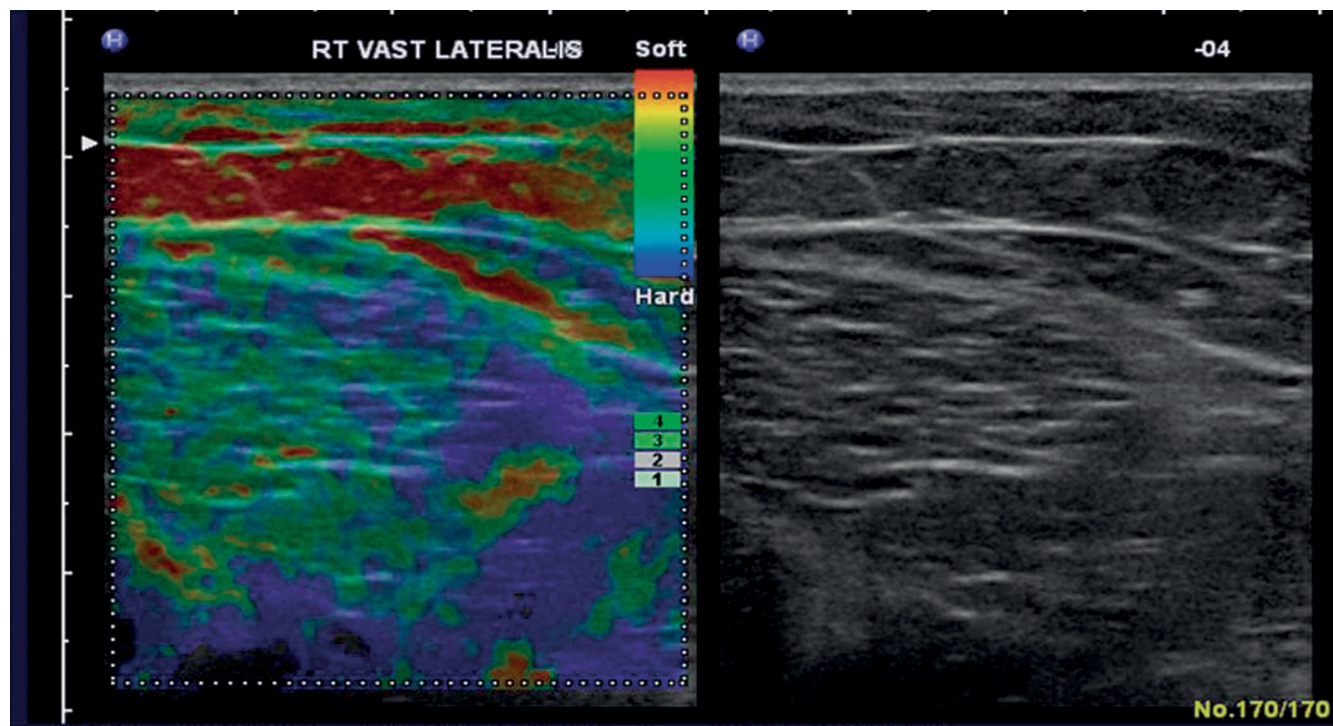


Ryc. 4. Obraz sekwencji B-mode i elastogramy entezi prawidłowego ścięgna mięśnia nadgrzebieniowego (a) oraz przypadek częściowego uszkodzenia ścięgna mięśnia nadgrzebieniowego od strony torebkowej (b). Prawidłowe ścięgno jest mało elastyczne (niebieski), w odróżnieniu od torebki, która jest bardziej elastyczna (czerwona). Obszar uszkodzenia (*) jest bardziej elastyczny (żółty/czerwony) niż otaczająca pozostała część ścięgna (niebieski) (b). Zwraca uwagę obecność miękkich (czerwonych) linii poniżej guzka większego kości ramiennej odpowiadających artefaktom

Fig. 4. B-mode and free-hand strain elastograms of a normal supraspinatus tendon footplate (a) and a case with partial articular surface tear of the supraspinatus tendon (b). The normal tendon appears hard (blue) and can be easily differentiated from the normal bursa which appears softer (red). The tear (*) appears as a softer (yellow/red) area within the harder (blue) remaining tendon (b). Note the presence of soft (red) lines beneath the greater tuberosity, corresponding to artifacts

i chorobowo zmienionych mięśni szkieletowych. Mapa elastyczności (czyli elastogram) uzyskana w EUS⁽²³⁾ pokazuje, że prawidłowy mięsień w fazie spoczynku jest niejednorodną mozaiką kolorów, co świadczy o jego pośredniej elastyczności (kolory zielony i żółty), z rozproszonymi obszarami o większej i mniejszej elastyczności, szczególnie na obwodzie brzusców (ryc. 5)^(26,27). Wciąż nie wiemy, z czego wynika ta niejednorodność kolorów. W kilku badaniach wykazano różnice elastyczności mięśni żwaczy (*strain index*) zależne od płci, jak również różnice elastyczności mięśnia prostego przyśrodkowego i prostego bocznego oka w zależności ustawienia gałki ocznej^(24,25).

between quantitative strain EUS parameters and elevated serum markers was also found and the study concluded that EUS may be helpful in staging and monitoring inflammatory myopathies⁽²⁶⁾. Similar findings are reported in a case study of a patient with congenital Bethlem myopathy, where exact correlation between EUS and US/MR imaging findings was found⁽²⁷⁾. EUS also detected changes which were not evident on US and MR, possibly indicating increased sensitivity for myopathic changes⁽²⁷⁾. A study using vibration and Doppler signal alterations reported that EUS could be used for depicting myofascial trigger points⁽²⁸⁾. In cases of cerebral palsy spasticity, EUS



Ryc. 5. Poprzeczne elastogramy prawidłowego mięśnia obszernego bocznego w fazie spoczynku, jako mozaika pośredniej lub wzmożonej sztywności (odpowiednio zielony lub niebieski kolor) z rozproszonymi elastycznymi (czerwony) obszarami na obwodzie mięśnia. Podskórna tkanka tłuszczowa jest elastyczna (czerwony/żółty)

Fig. 5. Transverse free hand strain elastograms of normal relaxed vastus lateralis muscle, which appears as a mosaic of intermediate or increased stiffness (green or blue color respectively) with scattered softer (red) areas near muscle boundaries. The subcutaneous fat appears soft (red/yellow)

Przy użyciu elastografii odkształceń względnych badano również choroby zwyrodnieniowe i nerwowo-mięśniowe. Badania zapalnie zmienionych mięśni wykazywały różne zmiany w ich elastyczności (podwyższenie lub obniżenie), z powodu, odpowiednio, zwłóknienia lub nacieków tłuszczowych⁽²⁶⁾. Ponieważ stwierdzono zależność pomiędzy parametrami ilościowej oceny EUS a podwyższonymi markerami zapalenia w surowicy, wysunięto wniosek, że EUS może być pomocna w ocenie stopnia zaawansowania i monitorowania miopatii zapalnych⁽²⁶⁾. Podobne wyniki przedstawiono w opisie pacjenta z wrodzoną miopatią, u którego wykazano korelację między obrazem EUS, USG i MR⁽²⁷⁾. Ponadto w EUS wykryto zmiany elastyczności, wskazujące na możliwą większą czułość EUS w wykrywaniu miopatii, przy prawidłowym obrazie USG i MR⁽²⁷⁾. Badanie z użyciem propagacji drgań i sygnału Dopplera sugeruje, że EUS mogłaby być użyteczna w obrazowaniu mięśniowo-powięziowych punktów spustowych⁽²⁸⁾. W przypadku spastyczności w przebiegu mózgowego porażenia EUS okazała się przydatna w diagnostyce zmian w spastycznych mięśniach oraz w typowaniu miejsc do wstrzyknięcia toksyny botulinowej⁽²⁹⁾.

has been found useful to detect changes in contracted muscle and to establish the site of botulinum toxin injection⁽²⁹⁾. Based on the above data, it seems that EUS has a role in the early diagnosis and staging of dystrophic, myopathic and spastic muscle and in guiding intervention in muscle disease.

Although there are preliminary reports on the use of EUS for diagnosis and staging of rotator cuff muscle atrophy and for depicting and staging muscle injury, there is no published evidence yet⁽³⁰⁻³²⁾.

Technical issues, limitations and artifacts of EUS

One of the major issues lies in the fact that there are various EUS techniques and processing algorithms available, therefore, the findings as well as the artifacts or limitations may be highly dependent on the technique used and may be specific to a certain system. Most of the experience on technical problems and ways to overcome them has resulted from the use of free-hand compression EUS. Compression EUS is technically very challenging in terms of producing

Opierając się na przedstawionych danych, można sądzić, że EUS jest metodą użyteczną we wczesnym rozpoznaniu i ocenie zmian dystroficznych, miopacyjnych i spastycznych mięśni oraz w monitorowaniu interwencji pod kontrolą obrazu USG. Jednak mimo wstępnych doniesień dotyczących wykorzystania EUS w diagnostyce i ocenie zaawansowania atrofii ścięgien pierścienia rotatorów i w ocenie urazów mięśni, publikacje na ten temat nie są znane⁽³⁰⁻³²⁾.

Kwestie techniczne, ograniczenia i artefakty w EUS

Jednym z głównych problemów dotyczących elastografii jest różnorodność technik EUS i algorytmów postępowania. Z tego powodu wyniki badania, na które wpływają artefakty i inne ograniczenia danej metody, mogą być specyficzne dla konkretnego systemu. Większość problemów technicznych i sposobów ich rozwiązywania poznano, analizując elastografię z wolnej ręki. Metoda ta stanowi pod względem technicznym wyzwanie dla stworzenia wolnych od artefaktów pętli zamkniętych cykli kompresyjno-dekompresyjnych. Główny problem stanowi użycie odpowiedniej siły ucisku, która powinna być umiarkowana (zbyt duża lub zbyt mała powoduje, że elastyczne właściwości tkanki stają się nieliniowe, a tym samym obliczenie odkształceń jest nieprawidłowe)⁽⁶⁾. Większość systemów EUS prezentuje informacje o odpowiedniej sile nacisku na ekranie aparatu USG w czasie rzeczywistym. Aby zminimalizować różnice ocen elastogramów przez danego badającego (*intraobserver variability*), stopnie lub pomiary powinny opierać się na ocenie obrazów (elastogramów) pochodzących z całych pętli pamięci⁽¹⁷⁻²⁰⁾. Innym istotnym problemem w EUS jest brak pomiarów ilościowych, co prowadzi do konieczności użycia alternatywnych metod, takich jak: pomiary półilościowe, pomiary za pomocą wbudowanego oprogramowania (współczynnik odkształcenia)⁽¹⁷⁾, zewnętrznego komputera^(21,25,26) lub jakościowej oceny wizualnej elastogramów⁽¹⁷⁻²⁰⁾. Powyższe ograniczenia są przyczyną małej powtarzalności pomiarów oraz trudności w porównywaniu wyników badań.

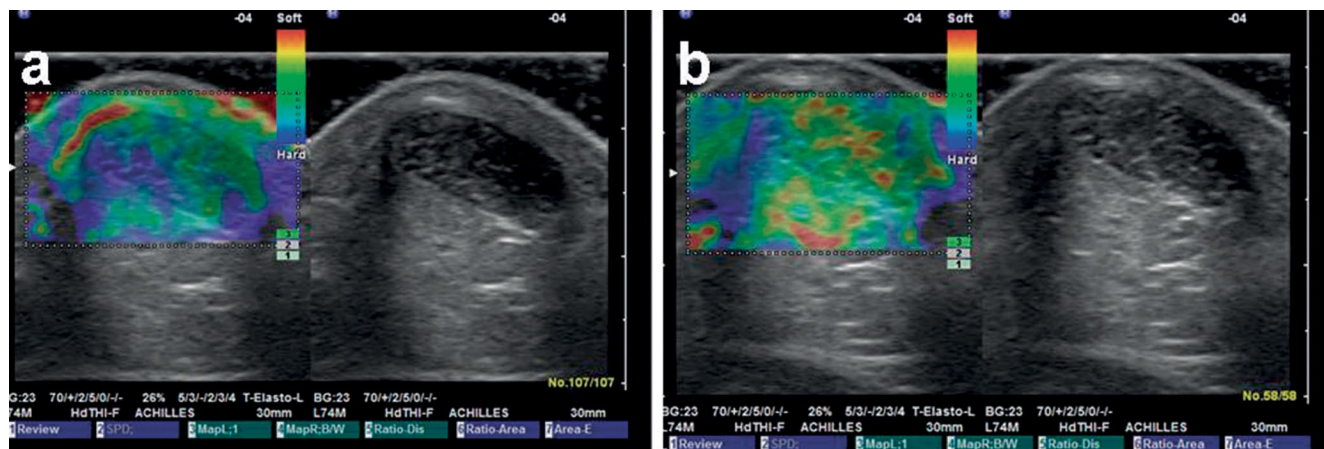
Podczas badania układu mięśniowo-szkieletowego metodą EUS trzeba również wziąć pod uwagę inne czynniki. Należy unikać anizotropii, ponieważ dane z obrazowania B-mode są następnie wykorzystywane do analizy w EUS⁽¹⁸⁻²⁰⁾. Ponadto w badaniu EUS ścięgna Achillesa lepsze są przekroje podłużne niż poprzeczne, z powodu artefaktów na bocznych częściach obrazu wynikających z niejednorodnego nacisku na całą powierzchnię obrazowaną⁽¹⁷⁾. Można ich unikać, podczas badania struktur podłużnych (np. ścięgna

artifact-free cine-loops of decompression-compression cycles. A major issue is the correct amount of pressure to be applied, which ideally should be moderate, as in high or low levels of pressure the elastic properties of tissue become non-linear, and thus the calculation of strain is not correct⁽⁶⁾. Most EUS systems now provide an on-screen indicator providing real-time feed back on the appropriate amount of pressure. To minimize intra-observer variation, the scoring or measurements should be based on evaluation of images derived after reviewing entire cine-loops⁽¹⁷⁻²⁰⁾. Another major problem in strain EUS is the lack of quantitative measurements, leading to the need of alternative methods for the evaluation of the elastograms, including semi-quantitative measurements either using the built-in software (strain ratio)⁽¹⁷⁾ or using external computer software^(21,25,26) or qualitative visual evaluation of elastograms⁽¹⁷⁻²⁰⁾. This has led to lack of reproducibility and difficulty in comparing the results among different studies.

When using EUS for examining musculoskeletal tissue, special issues should be taken into consideration. Anisotropy should be avoided, as the B-mode appearance influences the acquisition of EUS data⁽¹⁸⁻²⁰⁾. When examining the Achilles tendon, longitudinal images are of better quality than transverse images, because of artifacts at the medial and lateral sides of the image⁽¹⁷⁾. When examining a long structure (e.g. the Achilles tendon), overlapping images should be acquired, to overcome the problem of artifacts at the borders of the elastogram caused by inhomogenous pressure⁽¹⁷⁻²⁰⁾. For the evaluation of soft tissue masses, EUS may be challenging in cases of superficial protruberant masses, where the application of uniform compression may be difficult.

The size of the elastogram should be taken into consideration when comparing elastograms. The elastogram is a relative image where the elasticity of each tissue is displayed compared to the mean elasticity of all tissues. This fact is not a major issue in breast, as the surrounding tissue is fairly homogenous (fat and glandular tissue). In musculoskeletal EUS though, the elastogram may include tissues with wider elasticity differences (fat, tendon, bone, muscle), and thus wider scatter in acquired elasticity data. For the Achilles tendon, the suggested, but not universally applied, standard size is a depth of 3 times the tendon and about 3/4 of the screen in longitudinal scans. In transverse scans the paratenon should be included in the elastogram⁽²⁰⁾.

In many musculoskeletal applications (e.g. Achilles tendon), the tissue of interest is very superficial.



Ryc. 6. Wpływ zastosowania żelu na obraz elastogramów. Osiove elastogramy bezobjawowego ścięgna Achillesa przy użyciu (a) oraz bez (b) żelu. Przy zastosowaniu tej samej techniki badania i żelu na elastogramie ścięgno staje się jednorodnie mniej elastyczne; obszary elastyczne (czerwone) są widoczne w badaniu bez nakładki żelowej (b). Ustawienie EUS i siły nacisku były stałe, zgodnie z instrukcją

Fig. 6. The impact of including gel in the strain elastograms. Axial strain elastograms of the same asymptomatic Achilles tendon including (a) and excluding (b) small amount of gel. The inclusion of some gel in the elastogram results in a homogeneously stiffer tendon without areas of distinct softening (red), which are evident there is no gel included (b). The EUS settings and the level of pressure were kept stable, as indicated on the screen

Achillesa), jeżeli obrazy EUS będą na siebie zachodzić^(17–20). Z tego samego powodu trudna będzie ocena tkanek miękkich w przypadku obecności powierzchniowych i wypukłych mas.

Podczas porównywania elastogramów należy także wziąć pod uwagę ich rozmiar. Jak wspomniano, elastogram to obraz odkształceń względnych, w którym sprężystość badanej tkanki jest porównywana do średniej sprężystości wszystkich tkanek. W badaniach zmian ogniskowych w piersiach, dla przykładu, tkanki otaczające są homogenne (tłuszcz, tkanka gruczołowa). Z kolei w EUS układu mięśniowo-szkieletowego elastogram może obejmować tkanki wykazujące różnorodność pod względem elastyczności (tkanka tłuszczowa, ścięgnista, kostna i mięśniowa), a tym samym otrzymywane jest szerokie rozproszenie lub zróżnicowanie danych i informacji o elastyczności. Dla ścięgna Achillesa sugerowany, choć niestosowany powszechnie, standardowy wymiar obrazowania obejmuje głębokość sięgającą do trzech szerokości ścięgna i długość wypełniająca około 3/4 ekranu. Na przekrojach poprzecznych ścięgna Achillesa w elastogramie powinno być zawarte ścięgno⁽²⁰⁾.

Podczas oceny wielu struktur mięśniowo-szkieletowych (w tym ścięgna Achillesa) obszar zainteresowania znajduje się powierzchniowo. W większości urządzeń USG z opcją elastografii istnieje konieczność zachowania minimalnej odległości (zwykle około 1 mm) od powierzchni/skóry. W przypadku mniejszej odległości należy korzystać z żelowych nakładek^(18–21). Powszechną praktyką w konwencjonalnym obrazowa-

In most US systems a minimum distance from surface (usually about 1 mm) is needed to place the elastogram, so the use of gel pads or probe adaptors is necessary in such cases to increase the distance between the skin and probe^(18–21). In conventional musculoskeletal imaging, the use of large amounts of gel is common practice in order to create an even surface and to reduce the amount of pressure on the tissue. However, when performing EUS for musculoskeletal applications, care should be taken not to include the gel in the elastogram, as it results in dramatic changes in the elastogram, making the tendons appear considerably stiffer compared to the gel (fig. 6).

Several artifacts may lead to misinterpretation of the images. These include fluctuant changes at the edges of the elastogram^(17–19), red (soft) lines around calcifications, behind dense bone, at the superficial margin of homogenous lesions⁽²⁰⁾ and at the interfaces between tissues (e.g. between adjacent muscles). Characteristic artifacts are also associated with cystic masses, which appear as a mosaic of all levels of stiffness and with lesions adjacent to major vessels present, due to pulsations. The above artifacts should be excluded from the qualitative or quantitative scoring of the elastograms.

Future perspectives

EUS probably represents the most important technical development in the field of ultrasonography since Doppler imaging. The advantages of EUS include the

niu układu mięśniowo-szkieletowego jest wykorzystywanie dużych ilości żelu, w celu stworzenia równej powierzchni oraz zredukowania siły nacisku na tkanki. Ilość żelu w badanym obszarze może jednak wpływać na zmianę elastyczności badanych tkanek, obrazując ścięgna jako struktury o większej sztywności niż żel (ryc. 6).

Artefakty mogą prowadzić do błędnej interpretacji obrazu. Zaliczyć do nich należy zmienność na krawędziach elastogramu⁽¹⁷⁻¹⁹⁾, czerwone (miękkie) linie otaczające zwapnienia, obszary znajdujące się za kością, na granicy zmian jednorodnych⁽²⁰⁾ oraz w przestrzeni międzykankowej pomiędzy sąsiadującymi mięśniami. Charakterystyczne artefakty dotyczą również zmian torbielowatych, które uwidaczniają się jako mozaika kolorów oraz zmian zlokalizowanych w sąsiedztwie dużych naczyń ze względu na udzieloną od naczyń pulsację. Powyższe artefakty nie powinny być uwzględniane podczas oceny jakościowej i ilościowej elastogramów.

Perspektywy EUS

Elastografia stanowi prawdopodobnie najważniejszy, od momentu wynalezienia badania dopplerowskiego, przełom technologiczny w dziedzinie ultrasonografii. Do zalet EUS należą: niskie koszty, nieinwazyjny charakter i potencjalnie szerszy kliniczny dostęp niż do innych metod służących do oceny elastyczności, takich jak elastografia MR. Wyniki badań wskazują, że EUS może być stosowana do oceny mechanicznych właściwości struktur mięśniowo-szkieletowych w warunkach klinicznych, jak również może być skuteczniejsza niż MR i klasyczne badanie USG w wykrywaniu subklinicznych zmian mięśni i ścięgien. EUS mogłaby znaleźć zastosowanie we wczesnej diagnostyce, monitorowaniu efektów rehabilitacji oraz jako narzędzie badawcze w ocenie zmian biomechanicznych i patofizjologicznych chorób mięśniowo-ścięgnistych.

Ograniczenia metody są tematem pojedynczych publikacji i obejmują powtarzalność wyników, brak oceny ilościowej, artefakty, różnice w technikach stosowanych przez różnych autorów. Co więcej, przydatność kliniczna EUS nie jest do końca udokumentowana. W większości przypadków EUS potwierdziła zmiany widoczne w konwencjonalnym badaniu USG lub badaniu dopplerowskim. Zmiany uwidocznione w EUS, a niewidoczne w standardowym badaniu USG, były nieme klinicznie.

Z uwagi na powyższe kontrowersje metoda elastografii wymaga systematycznej analizy, a zwłaszcza standary-

low cost, and non-invasiveness and the potential of wider clinical availability than other methods of elasticity such as MR elastography. So far there is promising evidence that EUS can be used to assess the mechanical properties of musculoskeletal tissues in the clinical setting and that EUS may even be more sensitive than MR or US in detecting subclinical changes of muscle and tendon. Therefore EUS could potentially be valuable for early diagnosis, for monitoring during rehabilitation medicine and as a research tool for biomechanics and pathophysiology of musculotendinous disease.

Limitations include the limited amount of published evidence available and several technical issues limiting the reproducibility of the method, including lack of quantification, artifacts and variation in the application of the technique between users. Moreover, considerable criticism focuses on its potential clinical utility, as in most cases EUS showed changes already evident on conventional US or Doppler imaging, whereas EUS changes not evident on conventional imaging were clinically occult.

For all the above reasons, we think that a more systematic approach for the investigation of this new diagnostic tool should be undertaken, including standardization of EUS for soft tissue applications, selecting the proper indications for research and exploring newer software algorithms. Standardization is of paramount importance in order to achieve consistency in the application of the technique, which would allow for comparisons between findings. The indications for EUS should be established and would ideally focus on symptomatic but non-US evident disease or very early stages of disease, in order to investigate whether EUS is more sensitive than conventional imaging. Newer algorithms such as shear wave EUS or ARFI and quantitative EUS should be evaluated in comparison to strain EUS.

Conclusion

EUS in its current form remains a highly subjective technique with debatable clinical value, due to lack of standardization and limited evidence. Further multicenter controlled studies are needed including large populations and long term follow up together with correlation with histology, conventional imaging, biomechanical and clinical data, in order to describe the pattern and clinical significance of EUS findings. With proper standardization and further structured research, EUS may become a valuable supplementary tool in the investigation of musculoskeletal disease.

zacji w badaniu tkanek miękkich, ustalenia wskazań do badania oraz propozycji algorytmu postępowania diagnostycznego z uwzględnieniem EUS. Ujednolicenie techniki badania EUS pozwoli na porównywanie wyników. W celu porównania przydatności EUS ze standardowym badaniem B-mode wskazane byłoby przeprowadzenie badań porównawczych u pacjentów objawowych, ze zmianami niewidocznymi w standardowym badaniu USG lub z wczesnymi stadiami chorób. Z elastografią odkształceń względnych należy porównać nowsze techniki, takie jak elastografia fali poprzecznej (*shear wave EUS*) czy elastografia impulsu akustycznego (ARFI) i ilościowe badania EUS.

Wnioski

Elastografia w swojej obecnej formie pozostaje wysoce subiektywną techniką, o nieznanym jeszcze znaczeniu klinicznym, głównie z powodu braku standaryzacji metody oraz niedostatecznej liczby badań. Konieczne są dalsze długoterminowe i wielośrodkowe badania na dużej liczbie osób i ich porównanie z obrazem histologicznym, tradycyjnym obrazowaniem B-mode oraz parametrami biochemicznymi i klinicznymi. Jeżeli warunki te zostaną spełnione, EUS może stać się cennym narzędziem uzupełniającym dotychczasowe badania patologii układu mięśniowo-szkieletowego.

Piśmiennictwo/References

- Hall TJ: AAPM/RSNA physics tutorial for residents: topics in US: beyond the basics: elasticity imaging with US. *Radiographics* 2003; 23: 1657-1671.
- Garra BS: Imaging and estimation of tissue elasticity by ultrasound. *Ultrasound Q* 2007; 23: 255-268.
- Garra BS: Elastography: current status, future prospects, and making it work for you. *Ultrasound Q*. 2011; 27: 177-186.
- Ophir J, Céspedes I, Ponnekanti H, Yazdi Y, Li X: Elastography: a quantitative method for imaging the elasticity of biological tissues. *Ultrason Imaging* 1991; 13: 111-134.
- Lerner RM, Huang SR, Parker KJ: "Sonoelasticity" images derived from ultrasound signals in mechanically vibrated tissues. *Ultrasound Med Biol* 1990; 16: 231-239.
- Itoh A, Ueno E, Tohno E, Kamma H, Takahashi H, Shiina T *et al.*: Breast disease: clinical application of US elastography for diagnosis. *Radiology* 2006; 239: 341-350.
- Pallwein L, Mitterberger M, Struve P, Pinggera G, Horninger W, Bartsch G *et al.*: Real-time elastography for detecting prostate cancer: preliminary experience. *BJU Int* 2007; 100: 42-46.
- Dighe M, Bae U, Richardson ML, Dubinsky TJ, Minoshima S, Kim Y: Differential diagnosis of thyroid nodules with US elastography using carotid artery pulsation. *Radiology* 2008; 248: 662-669.
- Thomas A, Kümmel S, Gemeinhardt O, Fischer T: Real-time sonoelastography of the cervix: tissue elasticity of the normal and abnormal cervix. *Acad Radiol* 2007; 14: 193-200.
- Saftoiu A, Vilmann P, Hassan H, Gorunescu F: Analysis of endoscopic ultrasound elastography used for characterisation and differentiation of benign and malignant lymph nodes. *Ultraschall Med* 2006; 27: 535-542.
- Janssen J, Schlörer E, Greiner L: EUS elastography of the pancreas: feasibility and pattern description of the normal pancreas, chronic pancreatitis, and focal pancreatic lesions. *Gastrointest Endosc* 2007; 65: 971-978.
- Friedrich-Rust M, Ong MF, Herrmann E, Dries V, Samaras P, Zeuzem S *et al.*: Real-time elastography for noninvasive assessment of liver fibrosis in chronic viral hepatitis. *AJR Am J Roentgenol.* 2007; 188: 758-764.
- Levinson SF, Shinagawa M, Sato T: Sonoelastic determination of human skeletal muscle elasticity. *J Biomech.* 1995; 28: 1145-1154.
- Li Y, Snedeker JG: Elastography: modality-specific approaches, clinical applications, and research horizons. *Skeletal Radiol* 2011; 40: 389-397.
- Lalitha P, Reddy MC, Reddy KJ: Musculoskeletal applications of elastography: a pictorial essay of our initial experience. *Korean J Radiol* 2011; 12: 365-375.
- Park GY, Kwon DR: Application of real-time sonoelastography in musculoskeletal diseases related to physical medicine and rehabilitation. *Am J Phys Med Rehabil* 2011; 90: 875-886.
- Drakonaki EE, Allen GM, Wilson DJ: Real-time ultrasound elastography of the normal Achilles tendon: reproducibility and pattern description. *Clin Radiol* 2009; 64: 1196-1202.
- De Zordo T, Chem R, Smekal V, Feuchtner G, Reindl M, Fink C *et al.*: Real-time sonoelastography: findings in patients with symptomatic achilles tendons and comparison to healthy volunteers. *Ultraschall Med* 2010; 31: 394-400.
- De Zordo T, Fink C, Feuchtner GM, Smekal V, Reindl M, Klauser AS: Real-time sonoelastography findings in healthy Achilles tendons. *AJR Am J Roentgenol* 2009; 193: W134-W138.
- Klauser AS, Faschingbauer R, Jaschke WR: Is sonoelastography of value in assessing tendons? *Semin Musculoskelet Radiol* 2010; 14: 323-333.
- De Sconfienza LM, Silvestri E, Cimmino MA: Sonoelastography in the evaluation of painful Achilles tendon in amateur athletes. *Clin Exp Rheumatol* 2010; 28: 373-378.
- De Zordo T, Lill SR, Fink C, Feuchtner GM, Jaschke W, Bellmann-Weiler R *et al.*: Real-time sonoelastography of lateral epicondylitis: comparison of findings between patients and healthy volunteers. *AJR Am J Roentgenol.* 2009; 193: 180-185.
- Niitsu M, Michizaki A, Endo A, Takei H, Yanagisawa O: Muscle hardness measurement by using ultrasound elastography: a feasibility study. *Acta Radiol* 2011; 52: 99-105.
- Ariji Y, Katsumata A, Hiraiwa Y, Izumi M, Iida Y, Goto M *et al.*: Use of sonographic elastography of the masseter muscles for optimizing massage pressure: a preliminary study. *J Oral Rehabil* 2009; 36: 627-635.
- Detorakis ET, Drakonaki EE, Tsilimbaris MK, Pallikaris IG, Giarmenitis S: Real-time ultrasound elastographic imaging of ocular and periocular tissues: a feasibility study. *Ophthalmic Surg Lasers Imaging* 2010; 41: 135-141.
- Botar-Jid C, Damian L, Dudea SM, Vasilescu D, Rednic S, Badea R: The contribution of ultrasonography and sonoelastography in assessment of myositis. *Med Ultrason* 2010; 12: 120-126.
- Drakonaki EE, Allen GM: Magnetic resonance imaging, ultrasound and real-time ultrasound elastography of the thigh muscles in congenital muscle dystrophy. *Skeletal Radiol* 2010; 39: 391-396.
- Sikdar S, Shah JP, Gebreab T, Yen RH, Gilliams E, Danoff J *et al.*: Novel applications of ultrasound technology to visualize and characterize myofascial trigger points and surrounding soft tissue. *Arch Phys Med Rehabil* 2009; 90: 1829-1838.
- Vasilescu D, Vasilescu D, Dudea S, Botar-Jid C, Sfrângeu S, Cosma D: Sonoelastography contribution in cerebral palsy spasticity treatment assessment, preliminary report: a systematic review of the literature apropos of seven patients. *Med Ultrason* 2010; 12: 306-310.
- Grainger AJ: Highlights of the European Society of Musculoskeletal Radiology (ESSR) annual meeting 2010. *Skeletal Radiol* 2011; 40: 137-139.
- Schreiber V, Smekal V, De Zordo T, Fink C, Feuchtner G, Klauser A: Real-time sonoelastography in rotator cuff imaging and comparison to magnetic resonance imaging as gold standard. *RSNA 2009*, http://rsna2009.rsna.org/search/event_display.
- Adres: http://www.hitachi-medical-systems.eu/fileadmin/hitachi_en/downloads/hi-rte-publications-and-communications-clinical-abstracts---musculoskeletal-applications-11-06-10.pdf.