

Submitted: 22.02.2012

Accepted: 23.03.2012

Mnogie *angiomyolipomata* nerki. Opis przypadku

Multiple renal angiomyolipomata. A case report

Jacek Kołacz, Małgorzata Irzyk,
Małgorzata Urbańczyk-Zawadzka

Interdyscyplinarny Zespół Pracowni Diagnostyki Obrazowej, Ośrodek Diagnostyki, Prewencji i Telemedycyny, Krakowski Szpital Specjalistyczny im. Jana Pawła II, Kraków, Polska

*Adres do korespondencji: Jacek Kołacz,
Ośrodek Diagnostyki, Prewencji i Telemedycyny,
Krakowski Szpital Specjalistyczny im. Jana Pawła II,
ul. Prądnicka 80, 31-202 Kraków, e-mail: jkolacz@op.pl,
tel.: 12 614 23 61, faks: 12 614 25 00*

Słowa kluczowe

angiomyolipoma
nerki, zespół
stwardnienia
guzowatego,
zespół Wunderlicha,
triada Lenka,
embolizacja tętnicy
nerkowej

Streszczenie

Przedstawiono przypadek 76-letniej kobiety z mnogimi guzami *angiomyolipoma* w jednej nerce. Chora nie miała żadnych objawów ze strony układu moczowego, zmiany w nerce uwidoczniono w czasie badania USG wykonanego z powodu podejrzenia kamicy żółciowej. *Angiomyolipoma* należy do łagodnych guzów z grupy *hamartoma*, a jego wzrost łączony jest z czynnością hormonalną organizmu. Mnogie *angiomyolipomata* nerki, bardzo rzadko występujące, związane są zazwyczaj z zespołem stwardnienia guzowatego (choroba Bourneville'a-Pringle'a). Istotą choroby jest występowanie mnogich guzów *hamartoma* w obrębie skóry, mózgowia, nerek, serca, kości, płuc i oczu. Małe *angiomyolipomata* nerek nie dają objawów i są zazwyczaj wykrywane w badaniach obrazowych przypadkowo, duże mogą być przyczyną istotnych dolegliwości. Do ciężkich, zagrażających życiu powikłań *angiomyolipoma* nerki należą krwawienia z guza. Ryzyko krwawienia zależy od średnicy guza i zwiększa się znacząco w guzach o średnicy powyżej 4 cm. Tomografia komputerowa jest metodą obrazową zalecaną do oceny ryzyka powikłań krwotocznych w *angiomyolipoma*. Częstość badań kontrolnych zależy od średnicy guza – przy guzach o średnicy poniżej 4 cm badanie wykonuje się raz w roku, przy guzach o średnicy powyżej 4 cm – co 6 miesięcy. W leczeniu powikłań krwotocznych *angiomyolipoma* stosuje się leczenie chirurgiczne (częściowe lub radykalne usunięcie nerki) lub embolizację naczyń nerkowych. Arteriografia tętnicy nerkowej i embolizacja pozwalają na uniknięcie zabiegu chirurgicznego.

Key words

renal angiomyolipoma, tuberous sclerosis syndrome, Wunderlich's syndrome, Lenk's triad, renal artery embolization

Abstract

We present a 76-year-old patient with multiple renal angiomyolipoma in one kidney. The patient had not been having any urinary tract symptoms, the lesions in kidney were visualized in US examination performed because of cholelithiasis suspicion. Angiomyolipoma is included to the benign tumors of hamartoma group and its growth is related to the hormonal activity of the organism. Multiple renal angiomyolipomata, occurring very rarely, are usually related to the tuberous sclerosis syndrome (Bourneville-Pringle disease). The nature of this disease is the occurrence of multiple hamartoma type tumors in the skin, brain, kidneys, heart, bones, lungs and eyes. Small renal angiomyolipomata are asymptomatic and are usually accidentally diagnosed during imaging examinations, big ones may be the reason of significant ailments. Among severe, life threatening complications of renal angiomyolipoma one can number bleeding from the tumor. Bleeding risk depends on the tumor diameter and significantly increases in tumors of the diameter above 4 cm. Computed tomography is an imaging method recommended for the assessment of hemorrhagic complications in angiomyolipoma. The check-up frequency depends on the tumor diameter – in tumors smaller than 4 cm the examination is performed once yearly, in tumors greater than 4 cm – every 6 months. In the treatment of hemorrhagic complications of angiomyolipoma, a surgical treatment (partial or radical nephrectomy) or renal vessel embolization is used. Renal arteriography with embolization is an important therapeutic method to control the bleeding and to avoid surgery.

Angiomyolipoma nerki (AML) jest łagodnym nowotworem zaliczanym do grupy *hamartoma* lub *choristoma*. Typowy AML zawiera (w różnych proporcjach) utkanie mięśniówki gładkiej, tkanki tłuszczowej i naczyń krwionośnych. Zmiany strukturalne powodują pogrubienie ściany naczyń i niekompletny rozwój blaszki sprężystej wewnętrznej, co prowadzi do powikłań krwotocznych. Drugi typ AML, zawierający dodatkowo okołonacyniowe komórki nabłonkowe, jest bardziej agresywny od postaci klasycznej.

AML występuje u 0,3–3% populacji (mniej więcej u 1 miliona osób na świecie), częściej u kobiet (4:1), co sugeruje wpływ czynności hormonalnej na wzrost guza⁽¹⁾.

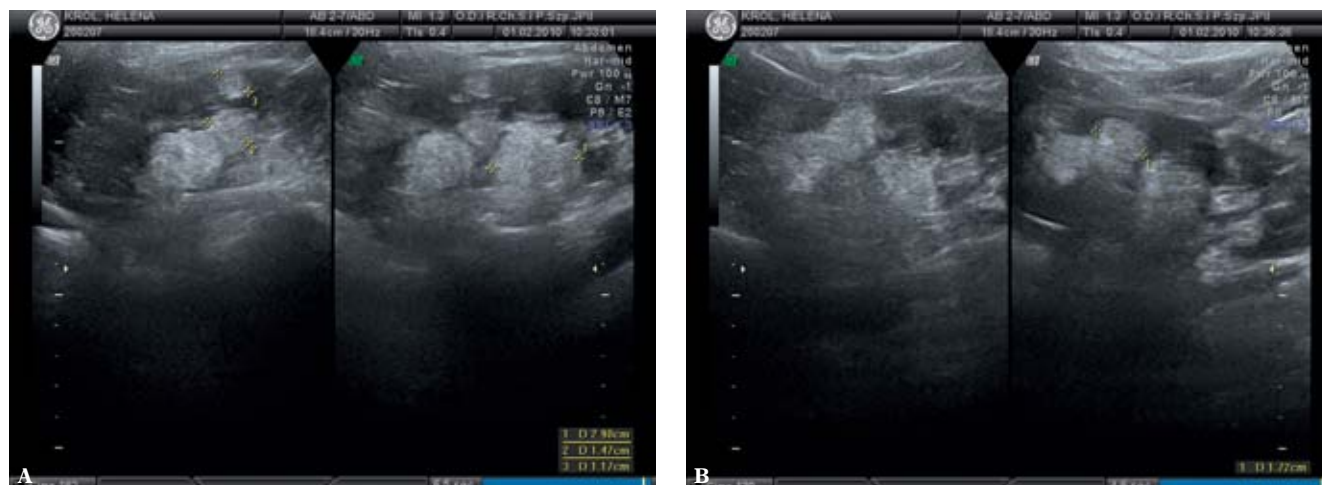
Może występować jako guz izolowany lub jako część zespołu związanego ze stwardnieniem guzowatym. Zespół stwardnienia guzowatego (*tuberous sclerosis complex*, TSC, choroba Bourneville'a-Pringle'a) jest chorobą uwarunkowaną genetycznie, o częstoci występowania 1:10 000–1:20 000. Istotą TSC są zaburzenia migracji, proliferacji i różnicowania komórek. W przebiegu choroby dochodzi do tworzenia guzów typu *hamartoma*. Zmiany rozwijają się wielonarządowo i mogą dotyczyć skóry, mózgowia, nerek, serca, kości, płuc i oczu. Rokowanie jest poważne, gdyż około 25% chorych umiera przed ukończeniem 10. roku życia, a 75% – przed ukończeniem 25. roku życia. Przyczyną zgonów są powikłania neurologiczne (guzy w ośrodkowym układzie nerwowym, padaczka) i nefrologiczne (niewydolność nerek, rak nerki, ostre powikłania krwotoczne), rzadziej problemy sercowe i płucne.

Renal angiomyolipoma (AML) is a benign neoplasm included to the hamartoma or choristoma groups. Typically AML contains (in different proportions) the texture of smooth muscle, fatty tissue and blood vessels. Structural changes cause vessel wall thickening and incomplete development of internal elastic lamina which leads to hemorrhagic complications. Another AML type, consisting additionally of perivascular epithelial cells, is more aggressive than the classical form.

AML occurs in 0.3–3% of population (more or less in 1 million of people around the world), more often in women (4:1) which suggests hormonal activity influence on the tumor growth⁽¹⁾.

It can occur as an isolated tumor or as a part of the syndrome related to tuberous sclerosis. Tuberous sclerosis complex (TSC, Bourneville-Pringle disease) is a genetic disease with the incidence of 1:10 000–1:20 000. The nature of TSC are the migration, proliferation and differentiation disturbances. In the course of the disease hamartoma type tumors form. The lesions develop in many organs and may relate to the skin, brain, kidneys, heart, bones, lungs and eyes. The prognosis is serious because 25% of patients die before the age of 10 and 75% – before the age of 25. The cause of death are neurological (central nervous system tumors, epilepsy) and nephrological (kidney insufficiency, kidney cancer, acute hemorrhagic complications) complications, more rarely heart and lungs problems.

In about 80% of cases AML appears as a single lesion, usually in women in the fourth and fifth decade



Ryc. 1 A, B. *Mnogie angiomyolipomata nerki w obrazie USG*
Fig. 1 A, B. *Multiple renal angiomyolipomata in the US image*

W około 80% przypadków AML występuje jako zmiana pojedyncza, zazwyczaj u kobiet w czwartej i piątej dekadzie życia. *Angiomyolipomata* nerki związane ze stwardnieniem guzowatym są zazwyczaj większe niż guzy izolowane, występują jako zmiany wieloogniskowe lub dwustronne, częściej u młodszych chorych (w trzeciej dekadzie życia). W przypadku stwardnienia guzowatego częstość występowania AML u kobiet tylko nieznacznie przewyższa częstość występowania u mężczyzn⁽²⁾.

W wielu badaniach wykazano, że częstość występowania objawów i ryzyko krwawienia wzrasta wraz z rozmiarami AML. Wyróżnia się trzy typy powikłań krwotocznych: zespół Wunderlicha (samoistne krwawienie zaotrzewnowe bez przebytego urazu), krwawienie lub pęknięcie nerki po urazie i pęknięcie nerki w czasie ciąży (wtórne do zależnego od czynności hormonalnej wzrostu guza)⁽³⁾.

Niemniej jednak większość AML nie daje objawów i wykrywana jest w badaniach obrazowych (ultrasonografia i tomografia komputerowa) przeprowadzanych z powodu innych schorzeń. Przedstawiamy przypadek chorej z mnogimi AML jednej nerki, u której bezobjawowe AML zostały wykryte w badaniu ultrasonograficznym (USG) wykonanym z powodu podejrzenia kamicy pęcherzykowej.

Opis przypadku

Siedemdziesięciosześcioletnia chora została skierowana na badanie USG jamy brzusznej z podejrzeniem kamicy pęcherzyka żółciowego. Skarżyła się na poposiłkowe bóle w prawym podżebrzu. Innych dolegliwości nie podawała. Pacjentka dotychczas nie chorowała.

of life. Renal angiomyolipomata related to tuberous sclerosis are usually greater than isolated lesions, occur as multifocal or bilateral lesions, more often in younger patients (in the third decade of life). In case of tuberous sclerosis AML incidence in women only slightly exceeds the incidence in men⁽²⁾.

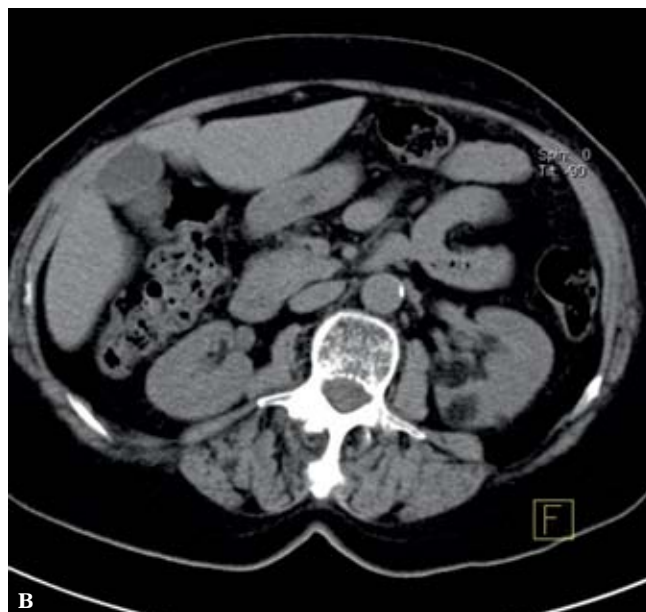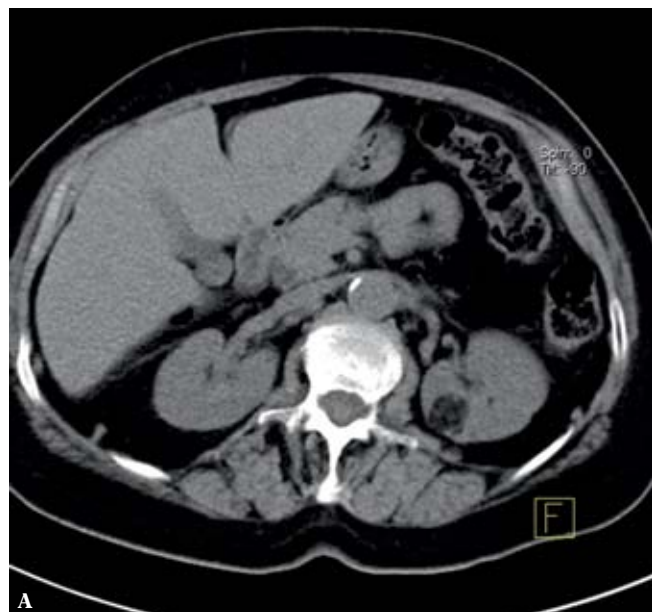It has been shown in many studies that the occurrence of symptoms and hemorrhage risk increases with AML size. Three types of hemorrhagic complications can be distinguished: Wunderlich's syndrome (spontaneous retroperitoneal bleeding with no trauma), bleeding or kidney fracture after trauma and kidney fracture during pregnancy (secondarily to hormone activity dependent tumor growth)⁽³⁾.

Nevertheless, the majority of AML does not produce symptoms and is diagnosed in imaging examinations (ultrasound and computed tomography) performed because of other diseases. We present the case of a patient with multiple AML of one kidney who had asymptomatic AML diagnosed in ultrasound examination (US) performed because of cholelithiasis suspicion.

Case report

A 76-year-old patient was referred to the abdominal cavity US examination because of cholelithiasis suspicion. The patient complained of postprandial pain in the right subcostal area. She did not report other ailments. She had not had any diseases.

The presence of fine stones in gallbladder was confirmed in the US examination. The image of the right kidney was normal. In the flesh and renal hilum



Ryc. 2 A, B. Angiomyolipoma nerki w obrazie TK
 Fig. 2 A, B. Renal angiomyolipoma in the CT image

W badaniu USG potwierdzono obecność drobnych kamieni w pęcherzyku żółciowym. Obraz prawej nerki był prawidłowy. W mięszu i zatoce lewej nerki uwidoczniono liczne, o równych zarysach, hiperechogeniczne zmiany ogniskowe o średnicy od 15 do 29 mm (ryc. 1 A, B). Wstępnie rozpoznano mnogie *angiomyolipomata* nerki. Pacjentkę skierowano na tomografię komputerową (TK) jamy brzusznej, która potwierdziła wstępną diagnozę (ryc. 2 A, B). W badaniu fizykalnym, w badaniach laboratoryjnych, na zdjęciu klatki piersiowej nie stwierdzono odchyłeń od stanu prawidłowego. Pacjentka pozostaje w ambulatoryjnej obserwacji.

Omówienie

Zazwyczaj zmiana o typie AML jest wykrywana w badaniach obrazowych jamy brzusznej (USG, TK) przypadkowo, w trakcie diagnostyki innych schorzeń. W USG AML jawi się jako zmiana o wysokiej echogeniczności (hiperechogeniczna), o jednorodnej lub (głównie w przypadku większych guzów) niejednorodnej echogeniczności, bez zwapnień. Może być trudna do odróżnienia od raka nerki. Rozpoznanie wymaga potwierdzenia w badaniu TK, w którym AML jest guzem o wyraźnych granicach, zawierającym różne ilości tłuszczu i tkanek miękkich (choć zazwyczaj dominuje tłuszcz). Wielkość guza może wahać się od kilku milimetrów do ponad 20 centymetrów. Tylko niektórzy pacjenci zgłaszają objawy charakterystyczne dla AML, znane jako triada Lenka:

multiple hyperechogenic focal lesions, of even outline and diameter from 15 to 29 mm were visualized (fig. 1 A, B). Multiple renal angiomyolipomata was diagnosed preliminarily. The patient was referred to the abdominal cavity computed tomography (CT) which confirmed the preliminary diagnosis (fig. 2 A, B). In physical examination and laboratory tests no deviation from normal. The patient remains in outpatient observation.

Discussion

Usually AML type lesion is diagnosed in the abdominal cavity imaging examination (US, CT) accidentally, during the diagnostic process of other diseases. In the US AML appears as a lesion of high echogenicity (hyperechogenic) of homogenic (mainly in case of larger tumors) or heterogenic echogenicity with no calcifications. It can be difficult to be distinguished from kidney cancer. The diagnosis requires a confirmation in CT examination in which AML appears as a well-defined tumor, containing different amounts of fat and soft tissues (although usually fat dominates). The size of the tumor may oscillate between several millimeters to over 20 centimeters. Only some patients report symptoms characteristic for AML, known as Lenk's triad: lumbar area pain (53%), palpable tumor (47%) and massive hematuria (23%). Other rare concomitant symptoms are: nausea, vomiting, fever, anemia, blood pressure oscillations.

ból w okolicy lędźwiowej (53%), wyczuwalny palpacyjnie guz (47%) i masywny krwimocz (23%). Inne rzadko występujące objawy towarzyszące to: mdłości, wymioty, gorączka, niedokrwistość, wahania ciśnienia krwi.

Ryzyko krwawienia wzrasta wraz z rozmiarami guza i oceniane jest na 13% w guzach mniejszych (do 4 cm) i na 51% w przypadku guzów o średnicy przekraczającej 4 cm.

U większości pacjentów ze zmianami do 4 cm objawy kliniczne nie występują – chorzy ci pozostają w obserwacji i raz w roku mają wykonywane badanie TK.

Bezobjawowe AML o średnicy powyżej 4 cm muszą być regularnie – co 6 miesięcy – oceniane w TK. Objawy kliniczne występują z reguły w przypadku AML o średnicy powyżej 8 cm. Istnieje wówczas duże ryzyko samoistnego lub pourazowego pęknięcia *angiomyolipoma* powikłanego krwawieniem. Pacjenci z tak dużymi guzami są kwalifikowani do angiografii i selektywnej embolizacji.

W przypadku przewlekłego krwawienia, podejrzenia nowotworu złośliwego lub niepowodzenia embolizacji może być konieczne usunięcie nerki – częściowe lub radykalne.

Profilaktyczna embolizacja u pacjentów bez objawów, z AML o średnicy 4 cm lub większych jest zalecana w wyselekcjonowanej grupie pacjentów wysokiego ryzyka, do której należą kobiety planujące ciążę, oraz w przypadku osób, u których wykonywanie regularnych badań kontrolnych może być utrudnione.

Metodę embolizacji naczyń stosuje się w guzach nerki jako samodzielną metodę leczniczą lub, częściej, jako przygotowanie do zabiegu operacyjnego. W przypadku AML zastosowanie mają oba warianty. Embolizacja tętnicy nerkowej w przypadku AML jest wskazana w krwawieniach spowodowanych pęknięciem guza (metoda pierwszego rzutu). Embolizacja powoduje jednocześnie zmniejszenie wymiarów guza i może być wykorzystana w przypadku nagłych krwotoków, ale także jako planowe postępowanie terapeutyczne. Embolizacja tętnicy nerkowej pozwala również na wykonanie oszczędzającego zabiegu chirurgicznego^(1,4,5).

The risk of bleeding increases with the size of a tumor and is estimated for 13% in smaller tumors (up to 4 cm) and 51% in case of tumors of the diameter exceeding 4 cm.

In the majority of patients with lesions up to 4 cm clinical symptoms do not occur – these patients remain in observation and have CT examination performed once yearly.

Asymptomatic AML greater than 4 cm must be regularly – every 6 months – assessed in CT. Clinical symptoms usually appear in AML greater than 8 cm. There is then a significant risk of spontaneous or posttraumatic angiomyolipoma fracture complicated by bleeding. Patients with so big tumors should be qualified for angiography and selective embolization.

In case of chronic bleeding, malignant neoplasm suspicion or embolization failure, the removal of the kidney might be necessary – partial or radical.

Prophylactic embolization in asymptomatic patients, with AML of the diameter 4 cm or greater is recommended in the selected group of high risk patients to which belong women planning a pregnancy and patients for whom the performance or regular check-ups might be difficult.

Vessel embolization method is used in kidney tumors as a separate treatment method or, more often, as a preparation for the operative treatment. In case of AML both variants are used. Renal artery embolization in case of AML is recommended in case of bleeding caused by tumor fracture (first choice method). At the same time, embolization causes decrease in tumor size and can be used in case of a sudden hemorrhage as well as a planned therapeutic procedure. Renal artery embolization also enables the performance of conserving surgical procedure^(1,4,5).

Piśmiennictwo/References

1. Wright T, Sooriakumaran P: Renal angiomyolipoma presenting with massive retroperitoneal haemorrhage due to deranged clotting factors: a case report. *Cases J* 2008; 1: 213.
2. Szczepańska M, Szprynger K, Winiarski G, Głowacki J, Zajęcki W: Powikłania nefrologiczne w zespole stwardnienia guzowatego. *Wiad Lek* 2007; 60: 483–488.
3. Medda M, Picozzi SCM, Bozzini G, Carmignani L: Wunderlich's syndrome and hemorrhagic shock. *J Emerg Trauma Shock* 2009; 2: 203–205.
4. Igarashi A, Masuyama T, Watanabe K, Higaki Y, Kuramoto N, Suzuki K *et al.*: Long-term result of the transcatheter arterial embolization for ruptured renal angiomyolipoma. *Nihon Hinyokika Gakkai Zasshi* 2002; 93: 702–706.
5. Simmons JL, Hussain SA, Riley P, Wallace DM: Management of renal angiomyolipoma in patients with tuberous sclerosis complex. *Oncol Rep* 2003; 10: 237–241.