

Submitted: 09.12.2015
Accepted: 15.01.2016

Introduction to ultrasound elastography

Wprowadzenie do ultradźwiękowej elastografii

Andrzej Nowicki, Katarzyna Dobruch-Sobczak

*Department of Ultrasound, Institute of Fundamental Technological Research,
Polish Academy of Sciences, Warsaw, Poland*

*Correspondence to: Andrzej Nowicki, Department of Ultrasound, Institute of Fundamental
Technological Research, Polish Academy of Sciences, Pawińskiego 5b, 02-106 Warsaw,
Poland, e-mail: anowicki@ippt.pan.pl*

DOI: 10.15557/JoU.2016.0013

Key words

elastography,
static
sonoelastography,
dynamic
sonoelastography,
ultrasonography

Słowa kluczowe

elastografia,
sonoelastografia
statyczna,
sonoelastografia
dynamiczna,
ultrasonografia

Abstract

For centuries tissue palpation has been an important diagnostic tool. During palpation, tumors are felt as tissues harder than the surrounding tissues. The significance of palpation is related to the relationship between mechanical properties of different tissue lesions. The assessment of tissue stiffness through palpation is based on the fact that mechanical properties of tissues are changing as a result of various diseases. A higher tissue stiffness translates into a higher elasticity modulus. In the 90's, ultrasonography was extended by the option of examining the stiffness of tissue by estimating the difference in backscattering of ultrasound in compressed and non-compressed tissue. This modality is referred to as the static, compression elastography and is based on tracking the deformation of tissue subjected to the slowly varying compression through the recording of the backscattered echoes. The displacement is estimated using the methods of cross-correlation between consecutive ultrasonic lines of examined tissue, so calculating the degree of similarity of ultrasonic echoes acquired from tissue before and after the compression was applied. The next step in the development of ultrasound palpation was to apply the local remote tissue compression by using the acoustic radiation force generated through the special beam forming of the ultrasonic beam probing the tissue. The acoustic radiation force causes a slight deformation the tissue thereby forming a shear wave propagating in the tissue at different speeds dependent on the stiffness of the tissue. Shear wave elastography, carries great hopes in the field of quantitative imaging of tissue lesions. This article describes the physical basis of both elastographic methods: compression elastography and shear wave elastography.

Streszczenie

Od stuleci badanie palpacyjne tkanek stanowi ważne narzędzie diagnostyczne. Nowotwory są zazwyczaj wyczuwane palpacyjnie jako tkanki twardsze od otoczenia. Istotność palpacji związana jest z zależnością wielu zmian tkankowych od ich własności mechanicznych. Palpacyjna ocena twardości lub sztywności tkanek opiera się na fakcie, że wiele chorób powoduje zmiany ich własności mechanicznych. Zwiększona sztywność tkanki oznacza zwiększony moduł sprężystości. W latach 90. ultrasonografia została rozszerzona o opcję badania sztywności tkanek, polegającą na ocenie różnicy w rozproszeniu ultradźwięków na tkance nieuciśniętej i uciśniętej. Jest to statyczna metoda elastografii kompresyjnej. Polega ona na wolnozniennym ucisku badanego obszaru tkanki i ocenie jej odkształcenia poprzez śledzenie zmian w echach ultradźwiękowych rejestrowanych w kolejnych chwilach uciskania. Wielkość przemieszczenia wyznacza się metodami korelacji wzajemnej pomiędzy następującymi po sobie liniami obrazowymi, a więc obliczając stopień podobieństwa ech ultradźwiękowych przed uciskiem i po ucisku. Kolejnym kro-

kiem w rozwoju palpacji ultradźwiękowej było zastosowanie do lokalnego, zdalnego ucisku tkanki, akustycznej siły promieniowania generowanej przez odpowiednie formownie wiązki ultradźwiękowej sondującej badany narząd. Akustyczna siła promieniowania powoduje niewielkie odkształcenie lub przemieszczenie się tkanki, w wyniku czego powstaje fala ścinania rozchodząca się w tkance z różną prędkością, zależną od sztywności tkanki. Elastografia fali ścinania niesie ogromne nadzieje w zakresie ilościowego obrazowania lokalnych zmian własności tkanki. W artykule opisane zostały podstawy fizyczne obu typów elastografii: kompresyjnej i fali ścinania.

Introduction

Palpation of organs lying superficially as well as the abdominal cavity, chest percussion and auscultation with a stethoscope are standard diagnostic procedures. During palpation, a physician, by pressing the patient's skin and internal organs lying beneath, senses their location, hardness, mobility and pulsation. Tissue strain is merely an approximation of its stiffness felt by a physician during palpation: low tissue strain corresponds to high stiffness and *vice versa*. For internal organs with simple geometric shapes, the stress-strain ratio, assuming that both values are known, is the modulus of elasticity. At present, physicians keep a record of what is characteristic for the elasticity of different tissues, determined as displacement caused by the applied pressure, either internal one resulting from the propagation of the pressure wave in arteries, or external one resulting from pressing.

Elastographic procedures are described in the guidelines of EFSUMB⁽¹⁾.

The elasticity of a material describes its ability to return to balance – its original shape – after being subjected to a deforming force or stress. Fluids resist a change in their volume, but not in shape, therefore they possess only volume elasticity. Solids resist changes both in shape and volume therefore they possess rigidity (or shear elasticity), as well as volume elasticity. The change in size or shape is referred to as the strain. The strain is produced the force acting on a particular surface – this force is known as the stress (Fig. 1).

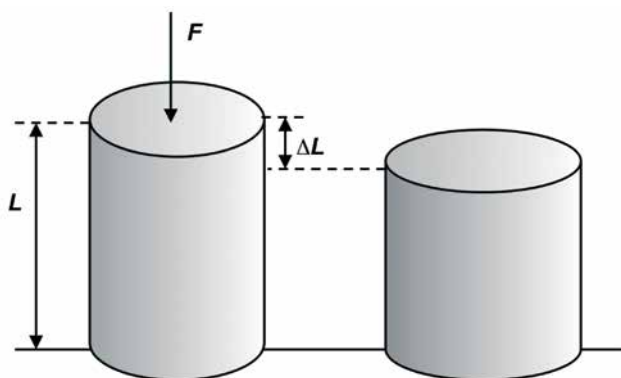


Fig. 1. A change in the shape of material under external force F , strain $\epsilon = \Delta L/L$

Ryc. 1. Zmiana kształtu materiału pod wpływem zewnętrznej siły F , odkształcenie $\epsilon = \Delta L/L$

Wprowadzenie

Palpacja narządów położonych powierzchownie oraz jamy brzusznej, opukiwanie klatki piersiowej i osłuchiwanie pacjenta stetoskopem należą do standardowych procedur diagnostycznych. W trakcie palpacji lekarz, stosując ucisk na skórę i położone w głębi narządy pacjenta, wyczuwa położenie, twardość, ruchomość oraz pulsację. Odkształcenie tkanek jest tylko pewnym przybliżeniem ich sztywności, którą lekarz odczuwa podczas palpacji: małe odkształcenie tkanki odpowiada dużej sztywności i przeciwnie. Dla narządów o prostej geometrii stosunek ich naprężenia do odkształcenia, jeżeli są znane, stanowi moduł sprężystości. Obecnie lekarz rejestruje to, co charakteryzuje sprężystość różnych tkanek, wyczuwalną jako przemieszczenie pod wpływem wywołanego ciśnienia, czy to wewnętrznego, w wyniku rozchodzącej się fali ciśnienia w arteriach, czy też zewnętrznego, w wyniku ucisku.

Procedury elastograficzne zostały przedstawione w wytycznych EFSUMB⁽¹⁾.

Sprężystość materiału opisuje jego własność powrotu do stanu równowagi – początkowego kształtu – po poddaniu materiału działaniu siły lub naprężenia odkształcającego. Ciecze stawiają opór zmianie objętości, ale nie kształtu, mają więc jedynie sprężystość objętościową. Ciała stałe stawiają opór zmianie i kształtu, i objętości, zatem mają sztywność (sprężystość ścinania) i sprężystość objętościową. Zmiana wymiarów lub kształtu nazywana jest odkształceniem. Odbywa się pod wpływem siły działającej na powierzchnię, czyli naprężenia (ryc. 1).

W jednorodnym izotropowym ciele stałym stosunek naprężenie/odkształcenie jest stały i nazywany jest modułem sprężystości [N/m^2]. Poniżej przedstawiono podstawowe wielkości opisujące sprężystość materiałów:

- Moduł Younga, $E = (\text{naprężenie})/(\text{odkształcenie})$

Moduł Younga E opisuje wzdłużne odkształcanie materiału (tkanki) $\Delta L/L$ (procentową zmianę długości) w odpowiedzi na działanie naprężenia σ równego ściskającej sile F działającej na powierzchnię materiału A .

$$1) \quad \sigma = \frac{F}{A} = E\epsilon$$

gdzie $\epsilon = \Delta L/L$

For a homogeneous isotropic solid, the stress/strain ratio is a constant, and called the modulus of elasticity [N/m²]. Below are the basic values describing the elasticity of materials:

- Young's modulus, $E = (\text{stress})/(\text{strain})$.

Young's modulus E describes the longitudinal elasticity of a material (tissue) $\Delta L/L$ (the percentage change in its length) in response to stress σ which equals the action of a contraction force F on the material's surface A .

$$1) \sigma = \frac{F}{A} = E\varepsilon$$

where $\varepsilon = \Delta L/L$

- Shear modulus, μ

Shear modulus μ describes the relationship between transverse stress and strain. Shear modulus μ is related to the propagation of shear wave in a uniform system.

- Bulk modulus, B

Bulk modulus B describes the change in the material's volume under external stress.

- Poisson's ration

When stressed, a material may contract to the direction of stretching or may expand in direction transverse to the direction of compression. This is described by Poisson's ratio γ .

$$2) \gamma = \frac{\text{change in transverse sizes}}{\text{axial strain}}$$

The four constant values are linked to one another by the following three equations:

$$3) \mu = \frac{E}{2(1+\gamma)}$$

$$4) \gamma = \frac{E}{2\mu} - 1$$

$$5) B = \frac{E}{3(1-2\gamma)}$$

For biological tissues, Poisson's ratio is usually between 0.490 and 0.499, which means that tissue is almost incompressible (for an incompressible liquid Poisson's ratio $\gamma = 0.5$).

One can see in eq. 4 that modulus of elasticity and shear modulus of tissue are linked by a simple scale ratio that equals 3 ($E = 3\mu$).

- Moduł ścinania, μ

Moduł ścinania μ opisuje zależność między naprężeniem poprzecznym i odkształceniem. Moduł ścinania μ związany jest z propagacją fali poprzecznej w ośrodku jednorodnym.

- Moduł sprężystości objętościowej, B

Moduł sprężystości B opisuje zmianę objętości materiału pod wpływem zewnętrznego naprężenia.

- Współczynnik Poissona

Pod wpływem naprężenia materiał może cieniść podczas wydłużania lub grubieć pod wpływem ściskania. Stan ten opisuje stała Poissona γ .

$$2) \gamma = \frac{\text{zmiana wymiarów poprzecznych}}{\text{wydłużenie}}$$

Cztery powyższe stałe związane są ze sobą trzema równaniami:

$$3) \mu = \frac{E}{2(1+\gamma)}$$

$$4) \gamma = \frac{E}{2\mu} - 1$$

$$5) B = \frac{E}{3(1-2\gamma)}$$

Współczynnik Poissona dla tkanek biologicznych ma wartość pomiędzy 0,49 i 0,499, co oznacza, że tkanki są prawie nieściśliwe (dla nieściśliwej cieczy współczynnik Poissona $\gamma = 0,5$).

W równaniu 4 widzimy, że moduł sprężystości i moduł ścinania tkanek są związane ze sobą poprzez prosty współczynnik skali równy 3 ($E = 3\mu$).

Moduły sprężystości objętościowej B większości tkanek miękkich różnią się nie więcej niż o 15% od wartości modułu B dla wody. Duża zawartość wody w tkankach biologicznych oznacza, że po ściśnięciu można łatwo zmienić ich kształt, ale objętość zostaje zachowana.

Moduł ścinania μ zmienia się w dużym zakresie, o kilka rzędów wielkości. Zatem ścinanie i moduły Younga, które mają najszerszy zakres dynamiki, są najbardziej odpowiednimi parametrami do oceny sztywności tkanki i najbliższej wiążą się z tym, co jest odczuwalne w badaniu palpacyjnym.

Prędkość rozchodzenia się fali mechanicznej w ciele stałym wynosi:

$$6) c_t = \left(\frac{B}{\rho} \right)^{\frac{1}{2}}$$

The difference between bulk moduli B of most soft tissues is not greater than 15% in relation to bulk modulus of water. As biological tissues contain large amounts of water, their shape can be easily changed as a result of compression, yet their volume remains unchanged.

Shear modulus μ varies over several orders of magnitude. Therefore, shear and Young's moduli with the widest dynamic ranges are the most optimal parameters for the assessments of tissue stiffness and are close to what is felt by a physician during palpation.

The propagation velocities of ultrasonic longitudinal wave c_l and transverse wave c_s in a solid are as follows:

$$6) c_l = \left(\frac{B}{\rho}\right)^{\frac{1}{2}}$$

$$7) c_s = \left(\frac{\mu}{\rho}\right)^{\frac{1}{2}}$$






Velocity c_l varies from 1410 m/s in fat to approximately 1630 m/s in muscles. The corresponding values for ρ are from 916 to 1060 kg/m³. Substituting these values in the

$$7) c_s = \left(\frac{\mu}{\rho}\right)^{\frac{1}{2}}$$






Prędkość c_l zmienia się od 1410 m/s w tłuszczu do około 1630 m/s w mięśniach. Odpowiednio gęstość ρ zmienia się od 916 do 1060 kg/m³. Po podstawieniu tych wartości do wzoru na moduł sprężystości B otrzymujemy: od 1800 MPa dla tkanki tłuszczowej do około 2800 MPa dla mięśni.

Prędkość fali poprzecznej c_s w tkankach jest kilkaset razy mniejsza od prędkości fali podłużnej c_l , stąd też moduły ścinania μ dla różnych tkanek są o kilka rzędów wielkości mniejsze od odpowiednich modułów sprężystości B .

Zależność między naprężeniem i odkształceniem tkanki miękkiej jest inna w procesie ściskania oraz rozprężania. Kiedy naprężenie rośnie od 0, odkształcenie szybko narasta, ponieważ płyny są „wyciskane”, i dopiero wtedy stosunek naprężenie/odkształcenie (moduł Younga) ma przebieg liniowy dla niewielkich zmian (dla odkształcenia mniejszego od kilku procent). Jeżeli tkanka jest dalej naprężana, to odkształcenie coraz szybciej maleje, aż do pęknięcia. Aby otrzymać powtarzające się wyniki, należy więc na wstępie lekko obciążyć tkankę, a pomiar przeprowadzić dla małych przyrostów naprężenia⁽²⁾.

Grade	Image	Description
1		Strain is present in the entire hypochoic area – the entire lesion and the surrounding tissues are green-coded Benign lesion
2		Strain is present in most of the hypochoic area of the lesion – a mosaic pattern of green and blue can be seen in the lesion Benign lesion (image typical of adenofibromas)
3		Strain visible only on the edges of the lesion – blue-coded centre and green-coded edges Difficult to differentiate lesion falling between benign and malignant
4		Strain is absent in the entire hypochoic area of the lesion – the entire lesion is blue-coded Suspected malignancy
5		Strain is absent in the entire hypochoic area of the lesion and the surrounding tissues – the lesion and the surrounding tissues are blue-coded Serious suspicion of malignancy

Tab. 1. Tsukuba classification of breast neoplastic lesions

Stopień zmiany	Obraz zmiany	Opis zmiany
1		Odkształcenie rejestrowane w całym hipoechogenicznym obszarze – cała zmiana i otaczająca tkanka ukazane w kolorze zielonym Zmiana łagodna
2		Odkształcenie nie jest rejestrowane w części hipoechogenicznej zmiany – w zmianie widoczna na przemian mozaika kolorów zielonego i niebieskiego Zmiana łagodna (obraz typowy dla gruczolakowłókniaków)
3		Odkształcenie widoczne jedynie na obrzeżach zmiany – środek zmiany niebieski, obrzeża zielone Trudno rozróżnialna zmiana pomiędzy łagodną i złośliwą
4		Brak odkształcenia w całym hipoechogenicznym obszarze zmiany – cała zmiana w kolorze niebieskim Podejrzanie zmiany nowotworowej złośliwej
5		Brak odkształcenia w hipoechogenicznej zmianie i w otaczającej tkance – zmiana i otaczające tkanki w kolorze niebieskim Duże podejrzanie zmiany złośliwej

Tab. 1. Klasyfikacja zmian nowotworowych piersi według skali Tsukuba

equation for the bulk modulus B gives us: from 1800 MPa for fat tissue to 2800 MPa for muscles.

The shear wave velocity c_s in tissues is several hundred times lower than the longitudinal wave speed c_l , thus shear moduli μ for different tissues are lower by several orders of magnitude than the corresponding bulk moduli B .

The relation between stress and strain in soft tissues is different in the compressional and stretching processes. As the stress increases from 0, the strain increases rapidly as fluids are "extruded", and only then is the stress/strain ratio (Young's modulus) considered to be linear for small changes (for strain of less than a few per cent). If tissue is subjected to further stress, the strain decreases rapidly until the tissue breaks. For results to be repeatable, tissue must be subjected to slight stress in the first place, and measurements must be carried out for small increases in stress⁽²⁾.

Ultrasound elastography may be divided into two groups depending on the stimulation method and measurements:

1) static elastography:

- compression elastography – tissue is pressed at a low pace, the distribution of tissue displacements is defined based on the function of correlation (similarity) between subsequent ultrasound images of the compressed tissue,
- tissue Doppler imaging, (TDI) – the measurement of shear velocity of tissue under low-frequency "sinusoidal" compression and relaxation;

2) dynamic elastography – tissue deformation caused by acoustic radiation force:

- acoustic radiation force imaging, ARFI,
- shear wave elastography, SWE – shear wave is produced by a highly focused ultrasound radiation (acoustic radiation force); shear wave propagation velocity depends on the stiffness of tissue.

So called shear wave transient elastography applied in FibroScan apparatus is a type of the aforementioned imaging method.

Static (compressive) elastography

Elastography is a method for imaging the elasticity in biological tissues. Ophir *et al.* have described a new method for imaging the displacement of tissues subjected to an external pressure. They called it compression elastography. It consists in compressing an area of tissue at a low-frequency and assessing its strain by means of tracking the changes in ultrasound echoes measured as stresses increases. A physician applies stress by moving a transducer slightly axially upwards and downwards (according to Ophir, the pressure depth should be 1–2 mm, and the area should be compressed 1–2 times per second)⁽³⁾.

Elastografię ultrasonograficzną można podzielić na dwie grupy w zależności od sposobu pobudzenia i pomiarów:

1) elastografia statyczna:

- kompresyjna – tkanka jest wolno uciskana, rozkład przemieszczeń tkanki wyznaczany jest z funkcji korelacji (podobieństwa) kolejnych obrazów USG tkanki poddawanej kompresji,
- metoda dopplera tkankowego (*tissue Doppler imaging*, TDI) – pomiar prędkości odkształcenia tkanki pod wpływem wolnozmiennego „sinusoidalnego” uciskania i zwalniania ucisku;

2) elastografia dynamiczna – deformacja tkanki wywołwana siłą promieniowania akustycznego:

- obrazowanie ARFI (*acoustic radiation force imaging*),
- elastografia fali poprzecznej (fali ścinania; *shear wave elastography*, SWE) – fala poprzeczna wytwarzana jest przez silnie zogniskowane ultradźwięki (akustyczna siła promieniowania); prędkość propagacji fali ścinania zależy od sztywności tkanki.

Pewną odmianą tej metody jest tzw. transjentowa elastografia fali ścinania, stosowana w aparaturze FibroScan.

Elastografia statyczna – kompresyjna

Elastografia jest techniką obrazowania sprężystych właściwości tkanek. Ophir i wsp. opisali nową metodę obrazowania przemieszczania się tkanek pod wpływem działania zewnętrznej siły ucisku. Metodę tę nazwali elastografią kompresyjną. Polega ona na wolnozmiennym ucisku badanego obszaru tkanki i ocenie jej odkształcenia poprzez śledzenie zmian w echach ultradźwiękowych rejestrowanych w kolejnych chwilach uciskania. Ucisk wykonuje lekarz, poruszając głowicą ultradźwiękową nieznacznie osiowo w dół i w górę (według Ophira na głębokość 1–2 mm z częstością 1–2 ucisków na sekundę)⁽³⁾.

Ocena odkształcenia odbywa się poprzez śledzenie przemieszczania się ziarna – plamek (*speckles*) – w obrazie USG. Wielkość przemieszczenia wyznacza się metodami korelacji wzajemnej następujących po sobie linii obrazowych, a więc obliczając stopień podobieństwa ech ultradźwiękowych przed uciskiem i po.

Akwizycja ech z tkanek odbywa się w dwóch krokach – przed kontrolowanym uciskiem badanego narządu i po nim. Następnie dwa tak otrzymane obrazy są porównywane poprzez przetwarzanie par odpowiednich ech, zazwyczaj metodą ich wzajemnej korelacji, a więc poprzez obliczenie stopnia podobieństwa ech ultradźwiękowych przed uciskiem i po. Przy zadanej sile ucisku tkanki można wyznaczyć lokalne wartości naprężeń zależne od lokalnej sztywności tkanki.

Względne, średnie wartości odkształcenia są odwrotnie skorelowane ze sztywnością tkanek. Im twardsza tkanka, tym mniej odkształca się ona pod wpływem ucisku i obrazy USG przed uciskiem i po ucisku są do siebie podobne, a więc lepiej skorelowane. Miękkie obszary narządu ulegają większej deformacji pod wpływem ucisku i obrazy takiej tkanki przed

The assessment of strain involves tracking speckles in the ultrasound image. The extent of displacement is measured based on cross-correlations between successive images, i.e. by calculating the degree of similarity between pre- and post-compression ultrasound echoes.

Acquisition of the echo signals from the tissues is performed in two steps – before and after a controlled compression of the investigated organ. The two obtained images are then compared by processing pairs of respective echoes, usually based on the cross-correlation method, i.e. by calculating the degree of similarity between pre- and post-compression ultrasound echoes. The applied force of compression allows to determine local stress values, which depend on local tissue stiffness.

The relative average values of strain are inversely correlated with tissue stiffness. Harder tissues deform under compression less than softer tissues, and their pre- and post-compression ultrasonographic images are similar, and thus better correlated. Soft tissues undergo greater deformation under compression and their pre- and post-compression images differ, indicating a lower degree of correlation. The stiffness of the investigated tissue can be assigned different color-coded or gray scales, depending on ultrasound producer.

A few percent compression to remove the excess cellular fluid from the investigated area is needed to linearize the relationship between Young's modulus and compression⁽⁴⁾. It should be noted that as a result of non-linear behavior of various tissues, their stiffness, and thus the Young's modulus, increases with compression. Excessive compression can reduce the difference in the effective stiffness between tumor and the surrounding tissue. Therefore, the initial compression should be very lightweight!

Young's modulus E can be calculated from formula 1 provided that both, the stress σ acting on the tissue and the strain ϵ are known. Although only the axial strain is determined *in vivo* (assuming its homogeneity), even a quantitative assessment of Young's modulus gives a picture of the relative tissue stiffness in a given region.

Itoh et al. suggested encoding tissue stiffness using a color-coded scale known as the Tsukuba University Score. This is a 5-point scale for the classification of lesions from completely deformable (typically benign lesions), partially deformable (benign lesions in most cases) to those non-deformable (malignancies in most cases)⁽⁵⁾.

The image of stiffness (elastogram) is overlaid on B-mode image of an organ and may be seen next to the classic B-mode image.

The strain in soft tissues is coded in red and green. Minor strain typical of stiff tissues is coded in shades of blue. Significantly deformable tissue (e.g. adipose tissue) is coded in shades of red. Changes in stiffness are also coded in shades of grey: from black for stiff tissues to bright-grey for soft tissues.

uciskiem i po ucisku różnią się, a stopień korelacji jest mniejszy. Producenci aparatury USG w różny sposób przypisują skalę koloru lub szarości do sztywności badanej tkanki.

W celu linearyzacji zależności między modułem Younga i uciskiem pożądany jest wstępny kilkuprocentowy ucisk powodujący wyciśnięcie z badanego obszaru nadmiaru płynów komórkowych⁽⁴⁾. Należy pamiętać, że ze względu na nieliniowe zachowanie się różnych tkanek ich sztywność, a więc i moduł Younga, rośnie wraz z uciskiem. Zbyt duży ucisk może zmniejszyć różnicę w efektywnej sztywności między zmianą nowotworową i otaczającą tkanką. Wstępny ucisk musi być zatem bardzo niewielki!

Z równania 1 można wyznaczyć moduł Younga E , jeżeli znane są dwie wielkości: siła σ działająca na tkankę oraz odkształcenie ϵ . Chociaż *in vivo* wyznacza się jedynie osiową składową odkształcenia (przy założeniu jego jednorodno-

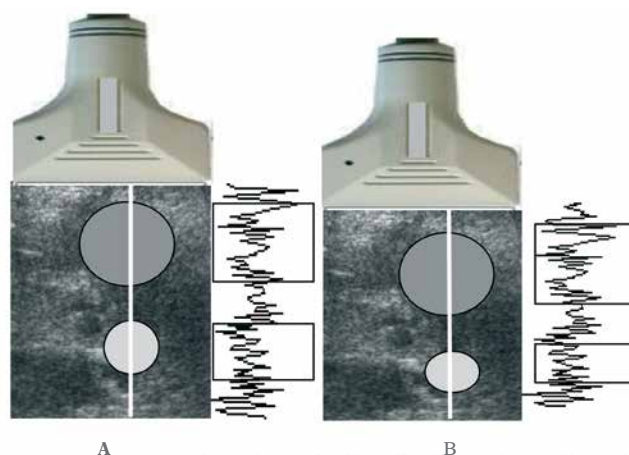


Fig. 2. The principle of estimation of compression-induced tissue strain. The time segments of echoes indicated with rectangles correspond (on the left edge) to echoes from before compression (A) and (on the right curve) to echoes after compression (B). The echoes in the upper rectangles are very similar (only deeper located), whereas the lower rectangles contain echoes that are significantly altered due to deformation. Unchanged echo signals come from stiff tissue areas, whereas changed echo signals come from soft tissue areas. Strain is determined based on comparison of pre- and post-compression echoes. The higher the similarity, and thus the correlation coefficient for the echoes, the stiffer the tissue. The position of maxima in the cross-correlation function is an estimate of echo time shift between both lines.

Ryc. 2. Zasada wyznaczania odkształcenia tkanki pod wpływem jej ucisku. Odcinki czasowe ech zaznaczone prostokątami odpowiadają na lewym przebiegu echom przed uciskiem (A) i na prawej krzywej echom po ucisku (B). O ile w górnych prostokątach echa są bardzo podobne, a jedynie przesunięte w głąb, o tyle dolne prostokąty obejmują echa znacznie zmienione w wyniku przemieszczenia. Niezmienione echa pochodzą z obszarów sztywnej tkanki, natomiast zmienione z obszarów tkanki miękkiej. Odkształcenie jest wyznaczane z porównania podobieństwa ech przed uciskiem i po. Im większe podobieństwo, a więc im większy jest współczynnik korelacji między echami, tym sztywniejsza jest tkanka. Położenie maksimum funkcji korelacji stanowi estymatę przesunięcia czasowego ech między obiema liniami

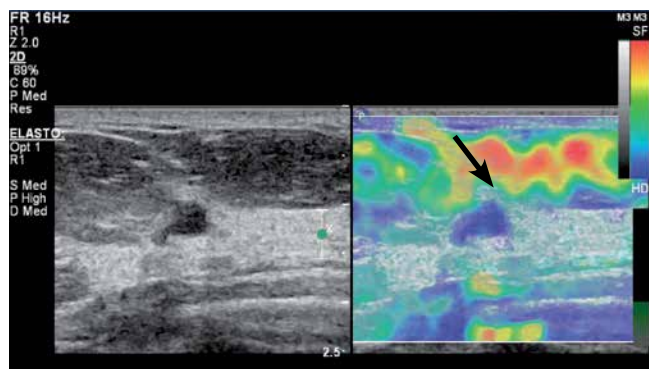


Fig. 3. Evaluation of a focal lesion in the breast based on static elastography using breathing motion. BIRADS category 4 lesion (Breast Imaging-Reporting and Data System) confirmed by histopathological findings as invasive ductal carcinoma G1. In the B-mode (left), the lesion appears as hypoechoic with irregular margin and shape, with the dominance of lateral-lateral size over the anterior-posterior size. An enhancement (increased brightness due to wave propagation through the tissue with reduced attenuating effects). In the elastogram (on the right), the entire lesion and the adjacent tissues are blue-coded (the blue encodes non-deformable tissues) – Tsukuba score 5. The deformable adipose tissue (an arrow) located in the preglandular area is coded in red, yellow and green.

Ryc. 3. Badanie zmiany ogniskowej w piersi za pomocą elastografii statycznej z wykorzystaniem ruchów oddechowych. Zmiana kategorii BIRADS 4 (Breast Imaging-Reporting and Data System) potwierdzona w badaniu histopatologicznym jako rak przewodowy inwazyjny G1. W obrazie B-mode (lewy obraz) zmiana przedstawia się jako hipoechogeniczna o nierównych brzegach, nieregularnym kształcie, z przewagą wymiaru boczno-bocznego nad przednio-tylnym. Za zmianą zwraca uwagę wzmocnienie (zwiększona jasność wynikająca z przejścia fali przez tkankę o zmniejszonym tłumieniu). Na elastogramie (prawy obraz) cała zmiana i sąsiadujące tkanki przedstawiają się w kolorze niebieskim (kolor niebieski przypisany tkankom nieulegającym odkształceniu) – stopień 5 według skali Tsukuba. W strefie przedgruczołowej (strzałka) tkanka tłuszczowa ulegająca odkształceniu widoczna w kolorach czerwonym, żółtym i zielonym

Figure 2 shows the principle for generating ultrasonographic echoes prior to and after tissue compression. Two circular areas (white and grey) were marked on the ultrasonogram before compression. After compression, the grey area relocated downwards together with the tissue – its shape was neither changed nor compressed, indicating hard tissue. The bright area is deformed, indicating rather soft tissue. Echoes from both these structures differed. The echo signals from the hard area were only dislocated, whereas the echo signals from the deformed area have changed. There will be difference in the correlation coefficient between the respective segments of both recorded echo series. For dislocated echoes, the correlation coefficient will be close to one, and it will decrease with increasing tissue deformity. The grey scale ranges from black for a complete correlation to white, when there is no correlation between the echoes, indicating a soft tissue.

ści), to jednak nawet jakościowa ocena modułu Younga daje obraz względnej sztywności tkanek w badanym obszarze.

Itoh i wsp. zaproponowali kodowanie sztywności tkanki za pomocą barwnej skali zwanej Tsukuba University Score. Jest to 5-stopniowa skala klasyfikująca zmiany od ulegających całkowitemu odkształceniu (typowo są to zmiany łagodne) przez ulegające częściowemu odkształceniu (najczęściej zmiany łagodne) po nieulegające odkształceniu (przeważają zmiany nowotworowe złośliwe)⁽⁵⁾.

Obraz sztywności (elastogram) nakłada się na obraz B-mode narządu i widoczny jest obok klasycznego obrazu B-mode.

Odkształcenie tkanek miękkich kodowane jest kolorem czerwonym i zielonym. Niewielkie odkształcenia, przypisywane tkankom sztywnym, są kodowane w odcieniach niebieskiego. Tkanka silnie odkształcająca się (np. tkanka tłuszczowa) kodowana jest w odcieniach czerwieni. Zmiany sztywności kodowane są też w odcieniach szarości: od czerni dla tkanek sztywnych do jasnoszarego dla tkanek miękkich.

Na rycinie 2 pokazano zasadę generowania ech ultradźwiękowych przed uciskiem tkanki i po ucisku. Przed uciskiem na ultrasonogramie zaznaczono dwa okrągłe obszary: szary i biały. Po ucisku okrągły szary obszar przemieszcza się w dół wraz z tkanką – jego kształt się nie zmienia, nie ulega ściśnięciu, a więc jest to tkanka twarda. Obszar jasny ulega odkształceniu, co sugeruje raczej miękką tkankę.

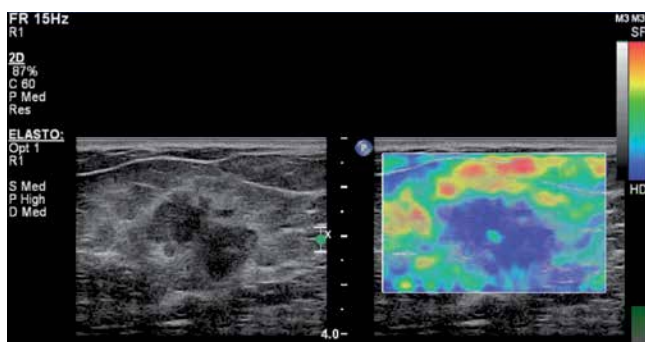


Fig. 4. BIRADS category 5 lesion confirmed by postoperative histopathological findings as carcinoma mixtum (G2) in static elastography using breathing motion. In the B-mode (left) the lesion appears as hypoechoic with irregular, angular edges and irregular shape, with a hyperechoic rim around the lesion and with the dominance of lateral-lateral size over the anterior-posterior size. In the elastogram (on the right), the entire lesion is blue-coded (the blue encodes non-deformable tissues) – Tsukuba score 4.

Ryc. 4. Zmiana BIRADS 5 potwierdzona w badaniu histopatologicznym pooperacyjnym jako rak mieszany G2 w badaniu metodą elastografii statycznej z wykorzystaniem ruchów oddechowych. W obrazie B-mode (po lewej) zmiana przedstawia się jako hipoechogeniczna, o nierównych, kątowych brzegach, nieregularnym kształcie, z hiperechogeniczną obwódką wokół zmiany z przewagą wymiaru boczno-bocznego nad przednio-tylnym. Na elastogramie (prawy obraz) cała zmiana przedstawia się w kolorze niebieskim (zmiana nieulegająca odkształceniu) – stopień 4 według skali Tsukuba

The risk of malignancy increases with increasing Tsukuba score (Tab. 1). The sensitivity and specificity are the highest for the cut-off value between benign and malignant lesion (Tsukuba score 3/4)⁽⁶⁾.

Technique:

1. In the first step, line A is registered with a light compression of the tissue.
2. The compression is increased by 'slightly' moving the probe (by a small dz section).
3. The line of echo signals is divided into short overlapping segments. The second line is shorter than the line from before compression by dz segment.
4. The cross-correlation between the two lines is calculated.

The position of maxima in the cross-correlation function is an estimate of echo time shift between both lines. If the elasticity modulus is similar only in certain tissue areas, the correlation coefficient will be increased only in those sections. Figures 3 and 4 show examples of lesion registration in compression elastography.

Another compression elastography method involves the measurement of the velocity gradient for tissue displacement over a known distance under external compression. The technique uses tissue Doppler imaging. Since hard tissue dislocates as a whole, its velocity gradient will be close to zero. Soft tissue deforms with different velocity in function of depth and the local velocity gradient has a finite value. With appropriate scaling of Doppler velocities, their gradient is related to tissue elasticity modulus.

Tissue shear wave

Sarvazyan et al. showed the possibility of remote generation of shear waves induced by the acoustic radiation force⁽⁷⁾. The acoustic radiation force is due to the phenomenon of absorption – it is directed towards radiation.

For total absorption:

$$8) F = \frac{W}{c}$$

where: F – radiation force, W – ultrasonic power, c – the speed of sound

In ARFI method, the push pulse deforms the tissue. The size of deformation is traced based on the cross-correlation between subsequent ultrasonic echoes in the registered ultrasound images. Both parameters – tissue strain (spatial derivative of the displacement) and displacement are inversely proportional to the stiffness of the tissue^(8,9).

In subsequent years, Bercoff et al. described and constructed an ultrasound for the detection of phenomena related to shear wave propagation in tissues. The authors

Echa od obu struktur są różne. Te od obszaru twardego uległy jedynie przesunięciu, podczas gdy echa powracające z obszaru zniekształconego różnią się charakterem. Współczynnik korelacji między odpowiednimi odcinkami obu zarejestrowanych linii ech będzie się różnił. Dla ech jedynie przesuniętych współczynnik korelacji będzie bliski jedności, natomiast im bardziej zniekształci się tkanka, tym będzie mniejszy. Na ogół skala szarości zmienia się od czarnego dla pełnej korelacji do białego, gdy echa nie są ze sobą skorelowane, a więc tkanka jest miękka.

Prawdopodobieństwo wystąpienia zmiany złośliwej jest tym większe, im wyższy jest stopień w skali Tsukuba (tab. 1). Czulość i specyficzność są największe dla punktu odcięcia między zmianą łagodną i złośliwą (stopień 3/4 w skali Tsukuba)⁽⁶⁾.

Technika badania:

1. W pierwszym kroku rejestruje się linię A, lekko uciskając tkankę.
2. Następnie należy zwiększyć ucisk, przemieszczając „troszeczkę” głowicę – o mały odcinek dz .
3. Linia ech zostaje podzielona na krótkie, nachodzące na siebie segmenty. Druga linia jest krótsza od linii przed kompresją o odcinek dz .
4. Obliczana jest korelacja wzajemna między obiema liniami.

Położenie maksimum funkcji korelacji stanowi estymatę przesunięcia czasowego ech między obiema liniami. Jeżeli moduł sprężystości jest podobny tylko w pewnych miejscach tkanki, to współczynnik korelacji wykaże wzrost jedynie w tych odcinkach. Przykłady rejestracji zmian w technice elastografii uciskowej pokazano na rycinach 3 i 4.

Stosowana jest też inna metoda elastografii uciskowej, polegająca na pomiarze gradientu szybkości przemieszczania się tkanki na znanej odległości pod wpływem zewnętrznego ucisku. Technika ta wykorzystuje metodę dopplera tkankowego (*tissue Doppler imaging*). Twarda tkanka przesuwa się w „całości”, a więc w jej obrębie gradient prędkości jest bliski zeru. Miękka tkanka odkształca się z różną prędkością w funkcji głębokości i lokalny gradient prędkości ma skończoną wartość. Przy odpowiednim przeskalowaniu prędkości dopplerowskich ich gradient wiąże się z modulem sprężystości tkanki.

Fala ścinania w tkankach

Sarvazyan i wsp. zademonstrowali możliwość zdalnego wytwarzania fali ścinania pod wpływem akustycznej siły promieniowania⁽⁷⁾. Akustyczna siła promieniowania wynika ze zjawiska absorpcji – działa w kierunku promieniowania.

Dla całkowitej absorpcji mamy:

have shown, based on modeling, that the shear wave induced by the radiation force depends on the visco-elastic properties of the tissue⁽¹⁰⁾.

Shear wave propagation in tissues is much slower (1–10 m/s) compared to longitudinal waves. Shear waves propagate well in elastic media, and therefore not in water, where they are very quickly attenuated. Their propagation distance does not exceed dozen or so millimeters.

If a shear wave travels at the speed of 2 m/s, the wave front will travel 2 cm after 10 ms. With a resolution of 0.5 mm, at least 40 images of the area with a transverse dimension of 2 cm should be recorded, which results in 4000 frames per second (FR = 4000). In standard ultrasound, FR does not exceed a few dozen. The significantly higher speed of imaging requires new techniques based on synthetic apertures, image reconstruction from plane wave transmitting/receiving processing in particular.

A plane wave is formed, e.g. in the new technology of synthetic aperture. In the SuperSonic Aixplorer, push pulses are produced by highly focused ultrasounds. Then, shear wave velocity is determined based on a 2D image reconstructed with a very high FR. The push pulses are generated by a strongly focused wave in the form of long impulses (tens of microseconds) with a center frequency of 4 MHz. The sequence of the next few pulses is sent by a linear array transducer. Each subsequent push pulse is focused slightly deeper – the velocity of the displacement of the focal depth is faster by at least a few meters per second compared to shear wave velocity. Local radiation force is formed in each focus, displacing the tissue by a few to several micrometers. Local, longitudinal tissue displacement induces

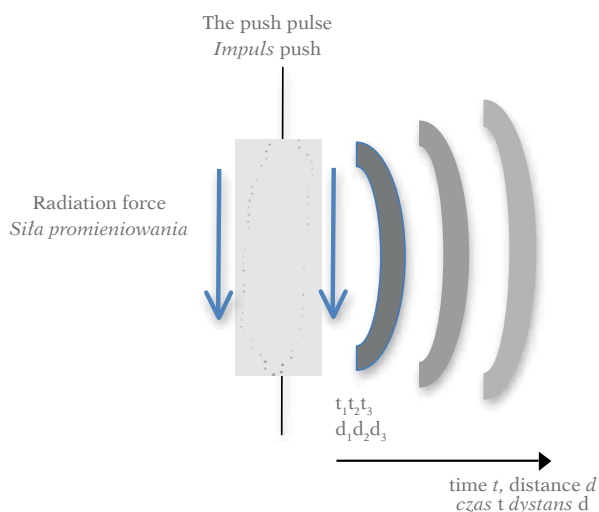


Fig. 5. Radiation force generated by a long push pulse causes tissue dislocation and generates a spherical shear wave. The wave disappears with depth d (time t) as a result of attenuation (increasingly brighter wavefronts in the drawing)

Ryc. 5. Siła promieniowania wywołana długim impulsem *push* przemieszcza tkankę i wywołuje sferyczną falę ścinania. Wraz z głębokością d (czasem t) fala zanika w wyniku tłumienia (na rysunku coraz jaśniejsze czoła fali)

$$8) F = \frac{W}{c}$$

gdzie F – siła promieniowania, W – moc ultradźwiękowa, c – prędkość dźwięku.

W metodzie ARFI impuls *push* odkształca tkankę. Wielkość odkształcenia śledzona jest poprzez korelację wzajemną kolejnych ech ultradźwiękowych z rejestrowanych obrazów ultrasonograficznych. Obie wielkości – odkształcenie tkanki (przestrzenna pochodna przemieszczenia) i przemieszczenie – są odwrotnie proporcjonalne do sztywności tkanki^(8,9).

W kolejnych latach Bercoff i wsp. opisali i skonstruowali ultrasonograf przeznaczony do detekcji zjawisk związanych z rozchodzeniem się fali ścinania w tkankach. Poprzez modelowanie autorzy wykazali, że fala ścinania wywołana siłą promieniowania zależy od lepko-sprężystych własności tkanki⁽¹⁰⁾.

Fale ścinania rozchodzą się w tkankach znacznie wolniej – od 1 m/s do 10 m/s – w porównaniu z prędkością fal podłużnych. Fale ścinania rozchodzą się dobrze w ośrodkach sprężystych, a więc nie w wodzie, w której bardzo szybko ulegają tłumieniu. Ich dystans propagacji nie przekracza kilkunastu milimetrów.

Jeżeli fala ścinania rozchodzi się z prędkością 2 m/s, to po upływie 10 ms czoło fali przemieści się o 2 cm. Przy rozdzielczości 0,5 mm obszar o poprzecznym wymiarze 2 cm należy zobrazować co najmniej 40 razy, co przekłada się na 4000 obrazów na sekundę (FR = 4000). W standardowej ultrasonografii FR nie przekracza kilkudziesięciu. Istotnie większa szybkość obrazowania wymaga zastosowania nowych technik, opartych na aperturach syntetycznych, a zwłaszcza rekonstrukcji obrazów z fali płaskiej.

Fala płaska wytwarzana jest m.in. w nowej technologii apertury syntetycznej. W urządzeniu SuperSonic Aixplorer impulsy *push* wytwarzane są przez silnie zogniskowane ultradźwięki, następnie zaś wyznaczana jest prędkość fali ścinania z obrazu 2D rekonstruowanego z bardzo dużym FR. Impulsy *push* są generowane przez silnie zogniskowaną falę w postaci długich impulsów (kilkadziesiąt mikrosekund) o środkowej częstotliwości 4 MHz. Sekwencja kolejnych kilku impulsów wysyłana jest przez głowicę liniową. Każdy kolejny impuls *push* jest ogniskowany trochę głębiej – prędkość przemieszczania się ognisk jest co najmniej o kilka metrów na sekundę większa od prędkości fali ścinania. W każdym z ognisk powstaje lokalna siła promieniowania, przemieszczająca tkankę od kilku do kilkunastu mikrometrów. Lokalne, podłużne przemieszczenie tkanki wywołuje falę ścinania rozchodzącą się prostopadle do kierunku, w którym wytwarzane są kolejne impulsy *push* (ryc. 5).

Czoło fali ścinania przypomina stożek Macha przemieszczający się z naddźwiękową prędkością. Źródło fali ścinania, a więc impulsy *push*, przemieszczane jest w obszarze kilku centymetrów (4–6 cm) w czasie około 6–8 ms (częstotliwość powtarzania wynosi około 500 Hz – źródło fali porusza się zatem z prędkością 6–7 m/s, czyli kilka razy szybciej niż prędkość generowanej fali ścinania; stąd nazwa SuperSonic) (ryc. 6).

a shear wave that propagates perpendicular to the direction where subsequent push pulses are generated (Fig. 5).

The front of the shear wave resembles a Mach cone moving at supersonic speed. The source of the shear wave, i.e. push pulses, is moved in the area of a few centimeters (4–6 cm) over about 6–8 ms (repetition frequency of about 500 Hz – thus the source of the wave travels at 6–7 m/s, i.e. a few times faster than the generated shear wave; hence the name supersonic) (Fig. 6). This is followed by a sequence of registration, e.g. 50 ultrasound images with FR >5000 and the process is repeated.

Shear wave velocity is determined based on the correlation between subsequent images. Then, shear modulus and Young's modulus are calculated.

Shear wave propagates in the tissues at a velocity of a few meters per second, and the following relationship is observed assuming that the medium is purely elastic, the relation between the shear modulus and velocity is equal:

$$9) \mu = \rho c_s^2$$

where: c_s – shear wave velocity, ρ – tissue density. The assumption is also important for the visco-elastic model if the dispersion due to viscosity is to be neglected.

Therefore, if the elasticity modulus is much higher than the shear modulus $B \gg \mu$ (up to 10^6 times in soft tissues), the relationship between the Young's modulus and the elasticity is as follows:

$$10) E = 3\mu = 3\rho c_s^2$$

Shear wave velocity is also determined in transient elastography, where tissue is displaced/deformed after a short and rapid hit by vibrating, piston-like activator through an opening in the ultrasound transducer. Shear wave velocity and, as a result, the Young's modulus are determined based on the M-mode image of the tissue^(11,12). The technique is of clinical significance in liver diagnostics. Figures 7 and 8 show examples of elastic thyroid lobe image registration.

It is assumed that Young's modulus is about 10 kPa for parenchymal tissue, about 20 kPa for muscles and 50 kPa for the connective tissue. For the rubber, which intuitively appears to be similar to a tissue, the Young's modulus ranges between 900 and 3000 kPa. In the breast, the elasticity modulus is close to 2000 Mpa for various types of tissue, while the shear modulus ranges from 20 kPa for adipose tissue to 100 kPa for cancer (Tab. 2).

Conclusions

Shear wave elastography, which is based on tissue displacement due to remotely generated acoustic radiation force, bears great promises for the quantitative imaging of local tissue stiffness changes. However, the assumed linear, isotropic behavior of tissues as well as their incompressibility and homogeneity

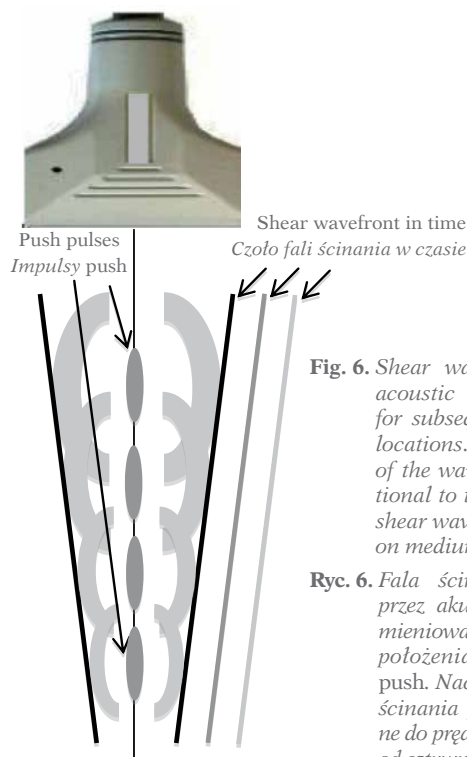


Fig. 6. Shear wave generated by acoustic radiation force for subsequent push pulse locations. The inclination of the wavefront is proportional to the velocity of the shear wave, which depends on medium stiffness

Ryc. 6. Fala ścinania wywołana przez akustyczną siłę promieniowania w kolejnych położeniach impulsów push. Nachylenie czoła fali ścinania jest proporcjonalne do prędkości fali zależnej od sztywności ośrodka

W dalszej kolejności następuje sekwencja rejestracji, np. 50 obrazów USG z FR >5000, i proces się powtarza.

Prędkość fali ścinania wyznacza się przez korelację kolejnych obrazów. Po wyznaczeniu prędkości wyznacza się moduł ścinania i następnie moduł Younga.

Prędkość fali ścinania w tkankach wynosi kilka metrów na sekundę i przy założeniu czysto sprężystego ośrodka między modułem ścinania i prędkością mamy zależność:

$$9) \mu = \rho c_s^2$$

gdzie c_s jest prędkością fali ścinania, ρ – gęstością tkanki. Założenie jest ważne również dla modelu lepko-sprężystego, jeżeli dyspersja wprowadzona przez lepkość jest do zanedbania.

Jeżeli więc moduł sprężystości jest dużo większy od modułu ścinania $B \gg \mu$ (w tkance miękkiej nawet 10^6 razy), to zależność między modułem Younga i sprężystością ma postać:

$$10) E = 3\mu = 3\rho c_s^2$$

Prędkość fali ścinania wyznaczana jest też w metodzie elastografii transientowej, w której przemieszczenie/odkształcenie tkanki powstaje w wyniku krótkiego, szybkiego pchnięcia tkanki tłoczkiem poprzez otwór w głowicy ultradźwiękowej. Prędkość fali ścinania i w rezultacie moduł Younga wyznaczone są z obrazu tkanki w prezentacji M^(11,12). Technika ta ma duże znaczenie kliniczne w diagnostyce wątroby. Przykłady rejestracji sprężystości tkanki płata tarczycy przedstawiono na ryc. 7 i 8.

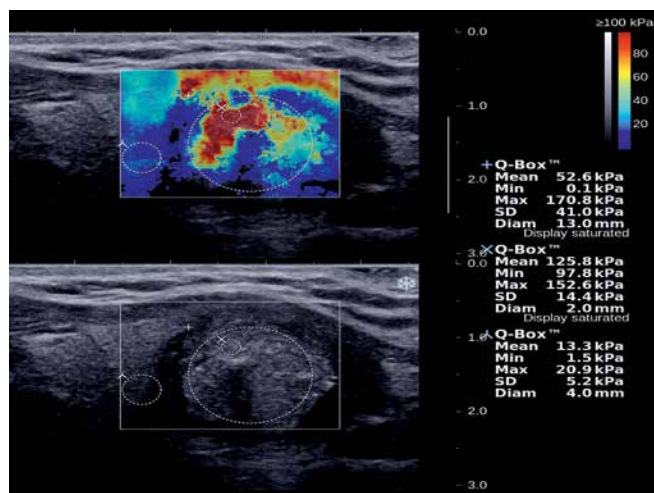


Fig. 7. A solid-liquid lesion with microcalcifications, postoperatively classified as classic papillary carcinoma, is visible in the lower center of the left thyroid lobe in the longitudinal section. SWE elasticity image (the top image) shows three regions of interest (ROIs): „+” refers to the area comprising the largest portion of lesion, „x” refers to a 2-millimeter area from the stiffest part of lesion, „λ” refers to an area of the surrounding tissues with normal thyroid parenchyma. The maximum E value is 152.6 kPa in the ROI of the stiffest part of the lesion (coded in red – tissues with Young’s modulus $E > 80$ kPa), and 20.9 kPa in the surrounding tissues.

Ryc. 7. Lito-płynowa zmiana z obecnością mikrozwęznięć widoczna w centralno-dolnej części lewego płata tarczycy na przekroju podłużnym, w ocenie pooperacyjnej zweryfikowana jako wariant klasyczny raka brodawkowatego. Na elastogramie w elastografii fali poprzecznej (górny obraz) przedstawiono trzy obszary ROI (region of interest – obszar zainteresowania: „+” dotyczy obszaru obejmującego największą część zmiany, „x” dotyczy 2-milimetrowego obszaru z najszywniejszej części zmiany, „λ” dotyczy obszaru z otaczających tkanek prawidłowego mięszu gruczołu tarczowego). W ROI z najszywniejszej części zmiany (kolor czerwony – tkanki o wartościach modułu Younga $E > 80$ kPa) wartość maksymalna $E = 152,6$ kPa, a w otaczających tkankach $E = 20,9$ kPa

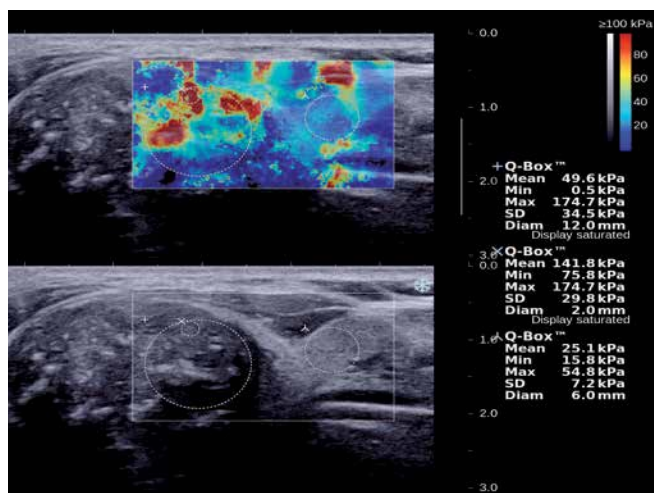


Fig. 8. A solid hypoechoic lesion with microcalcifications (B-mode), classified as papillary carcinoma in the postoperative assessment, located in the upper pole of the right thyroid lobe. SWE elasticity image (the top image) shows maximum E values of 174.7 kPa in the 2 mm ROI in the stiffest part of the lesion and 54.8 kPa in the surrounding tissues.

Ryc. 8. Lita hipoechogeniczna zmiana z obecnością mikrozwęznięć (B-mode) w ocenie pooperacyjnej zweryfikowana jako rak brodawkowaty, położona w górnym biegunie prawego płata tarczycy. Na elastogramie w elastografii fali poprzecznej (górny obraz) w ROI 2 mm z najszywniejszej części zmiany (kolor czerwony oznacza tkanki sztywne) wartość maksymalna $E = 174,7$ kPa, a w otaczających tkankach $E = 54,8$ kPa

Przyjmuje się, że dla tkanki mięszowej moduł Younga jest równy około 10 kPa, około 20 kPa dla mięśni i 50 kPa dla tkanki łącznej. Dla gumy, która intuicyjnie wydaje się podobna do tkanki, moduł Younga znajduje się w przedziale od 900 do 3000 kPa. W piersi moduł sprężystości objętościowej jest bliski 2000 MPa dla różnych typów tkanek, podczas gdy moduł ścinania zmienia się od 20 kPa dla tkanki tłuszczowej do 100 kPa dla raka (tab. 2).

Body part	Type of tissue	Elasticity modulus [kPa]	
		5% initial compression	20% initial compression
Breast	adipose tissue	19 ± 7	20 ± 6
	healthy glandular tissue	33 ± 11	57 ± 19
	fibromas	107 ± 31	233 ± 59
	ductal carcinoma	25 ± 4	301 ± 58
	invasive carcinoma	93 ± 33	490 ± 112
Prostate	healthy tissue	69 ± 17	70 ± 14
	benign prostatic hyperplasia	36 ± 9	36 ± 11
	cancer	100 ± 20	221 ± 32

Tab. 2. Elasticity modulus for breast and prostate tissue⁽⁴⁾

Narząd	Rodzaj tkanki	Moduł sprężystości [kPa]	
		5-proc. ucisk wstępny	20-proc. ucisk wstępny
Pierś	tkanka tłuszczowa	19 ± 7	20 ± 6
	tkanka gruczołowa zdrowa	33 ± 11	57 ± 19
	włókniaki	107 ± 31	233 ± 59
	rak przewodowy	25 ± 4	301 ± 58
	rak naciekowy	93 ± 33	490 ± 112
	zdrowa tkanka	69 ± 17	70 ± 14
Prostata	łagodny przerost prostaty	36 ± 9	36 ± 11
	rak	100 ± 20	221 ± 32

Tab. 2. Moduły sprężystości dla tkanek piersi i prostaty⁽⁴⁾

are far from reality. Various effects associated with wave refraction and reflection are disregarded in standard ultrasonography despite the fact that they significantly alter the image of transverse wave propagation. While differences in the longitudinal wave velocities do not exceed 10%, transverse wave velocity may vary up to 10-fold: from 1 m/s to 10 m/s. This results in significant reflective effects (different acoustic impedances for transverse wave). Even greater effects are associated with shear wave refraction on the border between tissues that significantly differ in c_s velocities.

The mechanical tissue response to external loading basically depends on its viscoelastic properties, which were well-described in the Kelvin-Voigt model. Elastic materials are subject to Hooke's law – there is a general relationship between stress σ and strain ϵ : $\sigma = E\epsilon$. In viscous materials, stress is proportional to displacement velocity and it equals $\sigma = m d\epsilon/dt$ where μ is the viscosity coefficient of the material. For the Kelvin-Voigt model, the viscosity component and the elasticity component are connected in parallel. If the deformation proceeds slowly, as in compressive elastography, the time derivative of displacement is low and the viscosity may be neglected. In this case, the Kelvin-Voigt model can be approximated based merely on the elastic component.

Conflict of interest

Authors do not report any financial or personal connections with other persons or organizations, which might negatively affect the contents of this publication and/or claim authorship rights to this publication.

References / Piśmiennictwo

- Bamber J, Cosgrove D, Dietrich CF, Fromageau J, Bojunga J, Calliada F *et al.*: EFSUMB guidelines and recommendations on the clinical use of ultrasound elastography. Part 1: Basic principles and technology. *Ultraschall Med* 2013; 34: 169–184.
- Wells PN, Liang HD: Medical ultrasound: imaging of soft tissue strain and elasticity. *J R Soc Interface* 2011; 8: 1521–1549.
- Ophir J, Céspedes I, Ponnekanti H, Yazdi Y, Li X: Elastography: a quantitative method for imaging the elasticity in biological tissues. *Ultrasonic Imaging* 1991; 13: 111–134.
- Krouskop TA, Wheeler TM, Kallel F, Garra BS, Hall T: Elastic moduli of breast and prostate tissues under compression. *Ultrasonic Imaging* 1998; 20: 260–274.
- Itoh A, Ueno E, Tohno E, Kamma H, Takahashi H, Shiina T *et al.*: Breast disease: clinical application of US elastography for diagnosis. *Radiology* 2006; 239: 341–350.
- Cho N, Jang M, Lyou CY, Park JS, Choi HY, Moon WK *et al.*: Distinguishing benign from malignant masses at breast US: combined US elastography and color Doppler US-influence on radiologist accuracy. *Radiology* 2012; 262: 80–90.
- Sarvazyan AP, Rudenko OV, Swanson SD, Fowlkes JB, Emelianov SY: Shear wave elasticity imaging: a new ultrasonic technology of medical diagnostics. *Ultrasound Med Biol* 1998; 24: 1419–1435.
- Nightingale K, Bentley R, Trahey G: Observations of tissue response to acoustic radiation force: opportunities for imaging. *Ultrason Imaging* 2002; 24: 129–138.
- Nightingale K, McAleavey S, Trahey G: Shear-wave generation using acoustic radiation force: in vivo and ex vivo results. *Ultrasound Med Biol* 2003; 29: 1715–1723.
- Bercoff J, Tanter M, Fink M: Supersonic shear imaging: a new technique for soft tissue elasticity mapping. *IEEE Trans Ultrason Ferroelect Freq Contr* 2004; 51: 396–409.
- Sandrin L, Fourquet B, Hasquenoph JM, Yon S, Fournier C, Mal F *et al.*: Transient elastography: a new noninvasive method for assessment of hepatic fibrosis. *Ultrasound Med Biol* 2003; 29: 1705–1713.
- Sandrin L, Tanter M, Catheline S, Fink M: Shear modulus imaging with 2-D transient elastography. *IEEE Trans Ultrason Ferroelect Freq Contr* 2002; 49: 426–435.

Podsumowanie

Elastografia fali ścinania, oparta na przemieszczeniu tkanki pod wpływem zdalnie wytwarzanej siły promieniowania akustycznego, niesie ogromne nadzieje w zakresie ilościowego obrazowania lokalnych zmian sztywności tkanki. Jednak założenie liniowego, izotropowego zachowania się tkanek oraz ich nieściśliwości i jednorodności jest dalekie od rzeczywistości. Różne efekty związane z załamaniem i odbiciem się fal są pomijane w standardowej ultrasonografii, choć istotnie zmieniają obraz propagacji fal poprzecznych. O ile różnice w prędkościach fal podłużnych nie przekraczają 10%, o tyle prędkość fal poprzecznych może różnić się nawet 10-krotnie: od 1 m/s do 10 m/s. Powoduje to znaczące efekty odbiciowe (różne impedancje akustyczne dla fali poprzecznej). Jeszcze większe efekty związane są z załamaniem się fali ścinania na granicy tkanek znacznie różniących się prędkościami c_s .

Zasadniczo mechaniczna odpowiedź tkanki na zewnętrzne obciążenie zależy od jej sprężystych i lepkich własności, dobrze opisanych przez model Kelvina–Voigta. W materiale sprężystym obowiązuje prawo Hooke'a – między naprężeniem σ i odkształceniem ϵ istnieje ogólna zależność $\sigma = E\epsilon$. W materiałach lepkich naprężenie jest proporcjonalne do szybkości przemieszczenia i równe $\sigma = m d\epsilon/dt$, gdzie μ oznacza współczynnik lepkości materiału. W modelu Kelvina–Voigta składowa lepkościowa jest równolegle połączona ze składową sprężystą. Jeżeli odkształcenie przebiega wolno, tak jak w metodzie kompresyjnej, to pochodna przemieszczenia po czasie jest mała i można wówczas zaniedbać lepkość. W takim przypadku model Kelvina–Voigta może być przybliżony jedynie przez składową sprężystą.

Konflikt interesów

Autorzy nie zgłaszają żadnych finansowych ani osobistych powiązań z innymi osobami lub organizacjami, które mogłyby negatywnie wpłynąć na treść publikacji oraz rościć sobie prawo do tej publikacji.