

Zagadka ultrasonograficzna **Ultrasound quiz**

Andrzej Smereczyński

Międzynarodowe Centrum Nowotworów Dziedzicznych, Zakład Genetyki i Patomorfologii PUM, Szczecin, Polska
Correspondence: Andrzej Smereczyński, ul. Wojciechowskiego 6 A, 71-476 Szczecin,
e-mail: andrzejsmerezynski@onet.eu, tel.: +48 91 454 22 17

Na badanie USG jamy brzusznej skierowano 62-letniego chorego z powodu okresowo pojawiającego się pieczenia przy oddawaniu moczu, który niekiedy bywał mętny. W badaniu ogólnym moczu z odchyłen od normy stwierdzono jego zmętnienie i zwiększoną ilość białych krwinek – do 12 wpw oraz liczne bakterie.

W badaniu USG jamy brzusznej z nieprawidłowości ujawniono w nerkach pojedyncze torbiele korowe do wielkości 26 mm. Gruczoł krokowy wykazywał umiarkowane powiększenie (38 ml), bez wyraźnych ognisk. Silniej akcentował się mięsień wypieracz pęcherza, a po stronie prawej pęcherza uwidoczniło uchyłek ujęty na dwóch przekrojach (ryc. 1).

Co należy uczynić?

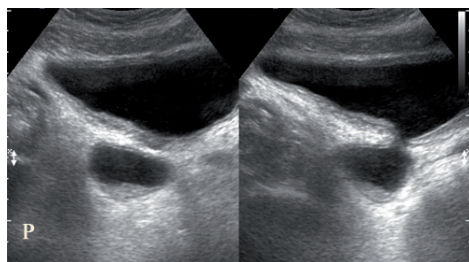
- A.** określić wielkość uchyłku i szerokość jego połączenia z pęcherzem;
- B.** rozszerzyć ocenę morfologiczną i dynamiczną uchyłku.

A 62-year-old patient was referred to abdominal US examination due to periodical burning sensation while passing urine which sometimes was cloudy. In general urinalysis, the abnormalities included cloudy urine and increased number of white blood cells to 12 HPF as well as numerous bacteria.

Abdominal US examination revealed single cortical cysts in the kidneys with the size of 26 mm. The prostate gland was moderately enlarged (38 ml), with no evident foci. The detrusor muscle of the urinary bladder was emphasized and a diverticulum was visualized in two views on the right side of the bladder (fig. 1).

What should one do?

- A.** determine the size of the diverticulum and its connection to the bladder;
- B.** expand morphological and dynamic assessment of the diverticulum.



Ryc. 1.
Fig. 1.