

Submitted: 01.03.2013

Accepted: 11.06.2013

Zaburzenie krążenia pozagałkowego i funkcji układu wzrokowego w przebiegu olbrzymiokomórkowego zapalenia tętnic współistniejącego z druzami tarczy nerwu wzrokowego – opis przypadku

Retrobulbar blood flow and visual organ function disturbance in the course of giant cell arteritis coexisting with optic disc drusen – a case report

Monika Modrzejewska¹, Michał Post¹, Marcin Milchert²

¹ *Klinika Okulistyki, Pomorski Uniwersytet Medyczny w Szczecinie, Szczecin, Polska*

² *Klinika Reumatologii i Chorób Wewnętrznych, Pomorski Uniwersytet Medyczny w Szczecinie, Szczecin, Polska*

Correspondence: Monika Modrzejewska, Klinika Okulistyki, Pomorski Uniwersytet Medyczny w Szczecinie, ul. Powstańców Wielkopolskich 72, 70-111 Szczecin, e-mail: monika_modrzej@op.pl, tel.: +48 506 600 004

Słowa kluczowe

ultrasonografia
dopplerowska
kodowana
kolorem, krążenie
pozagałkowe,
druzy tarczy nerwu
wzrokowego,
olbrzymiokomórkowe
zapalenie tętnic,
diagnostyka

Streszczenie

W pracy przedstawiono zespół objawów okulistycznych związanych z zaburzeniem funkcji układu wzrokowego u 80-letniej pacjentki z olbrzymiokomórkowym zapaleniem tętnic współistniejącym z druzami tarczy nerwu wzrokowego. Omówiono trudności diagnostyczne związane z występowaniem podobnych objawów okulistycznych, a także właściwą interpretacją wyników badań specjalistycznych (badania perymetryczne – statyczne i kinetyczne, wzrokowe potencjały wywołane wzorcem, skaningowa polarymetria laserowa). Obok badań okulistycznych uwzględniono również istotną rolę badań radiologicznych, ze szczególnym uwzględnieniem ultrasonografii dopplerowskiej kodowanej kolorem w ocenie krążenia pozagałkowego – tętnicy ocznej, tętnicy środkowej siatkówki, tętnic rzęskowych tylnych długich. Właściwa interpretacja wyników otrzymanych badań wydaje się kluczowa dla ustalenia trybu i czasu postępowania leczniczego. U prezentowanej pacjentki wczesne wdrożenie glikokortykosteroidoterapii skutkowało poprawą parametrów przepływu naczyń pozagałkowych oraz ustąpieniem dolegliwości okulistycznych. Zgodnie ze spostrzeżeniami autorów ubytki pola widzenia w perymetrii kinetycznej i statycznej, zredukowana amplituda fali p100 w badaniu wzrokowych potencjałów wywołanych wzorcem, a także zmniejszenie liczby włókien nerwowych w okolicy tarczy nerwu wzrokowego w badaniu skaningowej polarymetrii laserowej mogą być kryteriami diagnostycznymi w rozpoznawaniu zaburzeń widzenia zarówno w przebiegu olbrzymiokomórkowego zapalenia tętnic, jak i druz tarczy nerwu wzrokowego. Ocena parametrów prędkości przepływu krwi w tętnicach pozagałkowych w badaniu ultrasonograficznym kodowanym kolorem wydaje się najbardziej wartościowym badaniem w diagnostyce różnicowej i monitorowaniu zaburzeń okulistycznych w prezentowanych schorzeniach.

Key words

color Doppler
ultrasonography,
retrobulbar circulation,
optic nerve disc drusen,
giant cell arteritis,
diagnostics

Abstract

The review presented ophthalmologic syndrome connected with visual organ function disorder in giant cell arteritis patient concomitant with optic nerve disc drusen. Diagnostic difficulties were shown in relation to incidence of both similar ophthalmic symptoms as well as interpretation of specialists examinations results (pattern visual evoked potential test, scanning laser polarimetry, and perimetric tests – kinetic and static). Apart from ophthalmic investigations, significant role of radiological examinations was considered, especially color Doppler ultrasonography of retrobulbar circulation – optic artery, central retinal artery, long posterior ciliary arteries. Adequate interpretation of results seems to be crucial to establish scheme and timing of treatment in case of co-occurrence of the abovementioned disorders. In the presented case early implementation of steroid therapy resulted in improvement of blood flow parameters and the regression of ophthalmological complaints. Visual field deficiency in kinetic perimetry, reduced wave amplitude p100 in visual evoked potential test as well as decrease in number of optic nerve fibers in optic nerve disc region in scanning laser polarimetry exam can be diagnostic features in diagnosis of visual impairment in the course of giant cell arteritis and optic nerve disc drusen. Evaluation of blood flow velocity parameters in retrobulbar arteries in color Doppler ultrasonography is the most valuable screening in monitoring ophthalmic dysregulation in presented disorders.

Wstęp

Olbrzymiokomórkowe zapalenie tętnic (*giant cell arteritis*, GCA) jest najczęstszym pierwotnym zapaleniem naczyń. Występuje u osób po 50. roku życia, obejmując procesem chorobowym tętnice o dużym i średnim kalibrze. W GCA najczęstsze objawy okulistyczne związane są z przednią niedokrwinną neuropatią nerwu wzrokowego (*anterior ischemic optic neuropathy*, AION), z przemijającym zaniewidzeniem jednoocznym (*amaurosis fugax*) i okluzją naczyń siatkówki. Pogorszenie ostrości wzroku oraz ubytki pola widzenia są głównymi skargami zgłaszanymi przez pacjentów w GCA z zajęciem narządu wzroku. Podobne objawy mogą występować w przypadku druz, czyli uwapnionych złogów umiejscowionych w regionie tarczy nerwu wzrokowego (nerwu II), które z reguły występują obustronnie (75–85%), u 0,3–2% populacji⁽¹⁾, częściej niż GCA, stwierdzane w niektórych krajach u 0,03% populacji powyżej 50. roku życia⁽²⁾.

W ocenie autorów prezentowany poniżej przypadek jest interesujący z powodu trudności diagnostycznych związanych z występowaniem objawów okulistycznych, które mogły wystąpić zarówno w przebiegu GCA, jak i druz tarczy nerwu wzrokowego (*optic nerve disc drusen*, ONDD lub *optic disc drusen*, ODD). Właściwa interpretacja wyników przeprowadzonych badań wydaje się kluczowa dla ustalenia trybu i czasu postępowania leczniczego. Według wiedzy autorów jest to pierwsze doniesienie w literaturze medycznej na temat trudności diagnostycznych związanych z współwystępowaniem GCA i druz okolicy tarczy nerwu II.

Opis pacjenta

U 80-letniej chorej przy współistnieniu cukrzycy typu 2. (*diabetes mellitus*, DM2), nadciśnienia tętniczego (*arterial hypertension*, AH), choroby niedokrwiennej serca (*coronary artery disease*, CAD) i napadowego migotania przedsionków (*atrial fibrillation*, AF) ustalono rozpoznanie GCA. Chora spełniała wszystkie kryteria klasyfikacji GCA wg Amerykańskiego

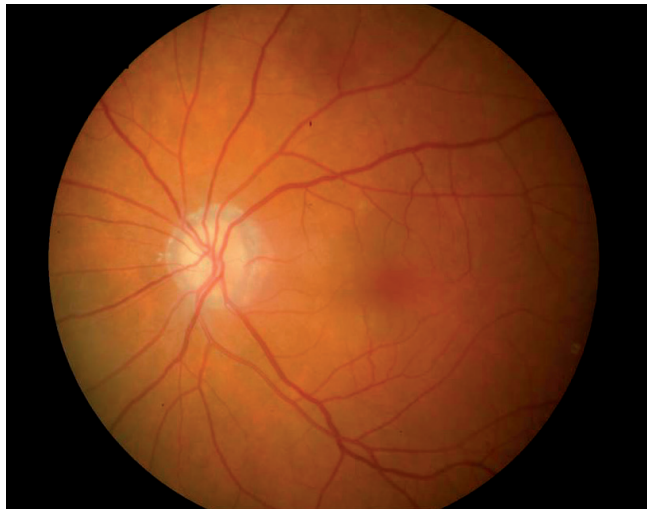Introduction

Giant cell arteritis (GCA) is the most frequent inflammation of large and medium arteries in individuals after 50 years of life. Anterior ischemic optic neuropathy (AION), amaurosis fugax and retinal vessels occlusion are the most often ophthalmic symptoms in this disorder. Visual acuity deterioration and visual field defects are the main complaints noted by the patients. Similar ophthalmic symptoms can be observed in optic nerve disc drusen (ONDD) – a calcification material localized in optic nerve disc region. Most often they appear bilaterally (75–85%) and their occurrence in population ranges from 0.3 to 2%⁽¹⁾, contrary to the GCA, which frequency reaches up to 0.03% of the population aged over 50 years in some countries⁽²⁾.

The case presented below is interesting, according to the authors, due to diagnostic difficulties concerning the establishing of the causes for similar visual defects symptoms occurrence, which could have been observed both in GCA and ONDD. Adequate interpretation of results seems to be crucial to establish scheme and timing of treatment. Moreover, there has not been a single publication found on the discussed subject in the available medical browsers.

Patient description

The subject of description is an 80-year-old patient with GCA coexisting with diabetes mellitus (DM2), arterial hypertension (AH), coronary artery disease (CAD) and atrial fibrillation (AF). Patient fulfilled all the GCA classification criteria of American Society of Rheumatology (ACR)⁽³⁾: age \geq 50 years, headaches of a new character, tenderness on palpation of the superficial temporal artery, accelerated ESR above 50 mm/h, predominance of inflammatory infiltration of mononuclear cells in histopathology superficial temporal artery.

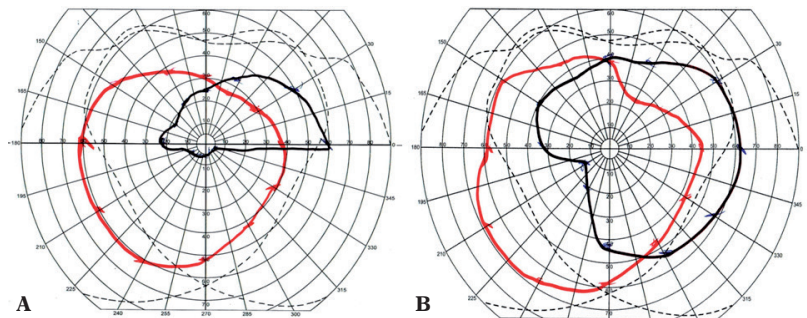


Ryc. 1. Druzy tarczy nerwu wzrokowego i angiopatia nadciśnieniowa w badaniu oftalmoskopowym dna chorego oka

Fig. 1. Optic nerve drusen and hypertensive angiopathy in funduscopy of affected eye

Fig. 2. Perymetria kinetyczna chorego oka (kolor czarny): **A.** przed leczeniem – ubytki pola widzenia w dolnej hemisferze; **B.** po leczeniu – widoczne poszerzenie pola widzenia

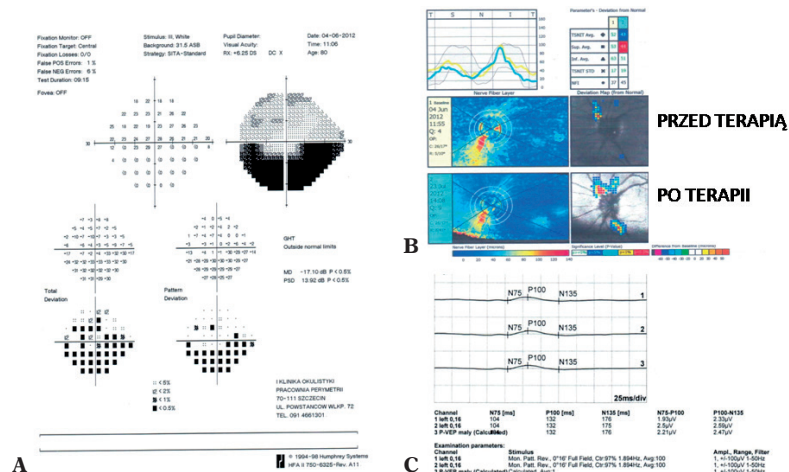
Ryc. 2. Kinetic perimetry of affected eye (black color): **A.** before treatment – visual field defects in the lower hemisphere; **B.** after treatment – regression of visual field defects widening of visual field



Towarzystwa Reumatologicznego (*American College of Rheumatology, ACR*)⁽³⁾; wiek ≥ 50 lat, ból głowy o nowym charakterze, tkliwość palpacyjna w rzucie tętnicy skroniowej powierzchownej, przyspieszone OB powyżej 50 mm/h, naciek zapalny z przewagą komórek jednojądrzastych w badaniu histopatologicznym tętnicy skroniowej powierzchownej.

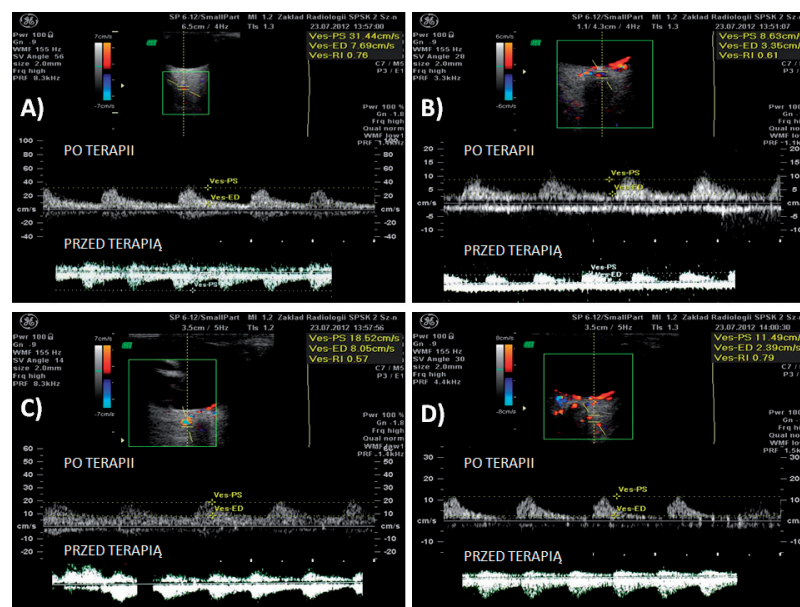
Przyczyną badania okulistycznego były skargi pacjentki na ograniczenie pola widzenia w lewym oku. W badaniu okulistycznym stwierdzono zatarcie granic tarczy nerwu wzrokowego (nerwu II) na dnie oka oraz cechy angiopatii nadciśnieniowej II° (ryc. 1). Perymetria kinetyczna (ryc. 2 A) i statyczna (ryc. 3 A) ujawniła ubytki pola widzenia w dolnej hemisferze. W badaniu ultrasonograficznym (USG) B-mode oka lewego widoczne były hiperechogeniczne ogniska, które mogły odpowiadać ONDD. W tomografii komputerowej głowy (TK) nie stwierdzono cech podwyższonego ciśnienia wewnątrzczaszkowego. Ze względu na duże ryzyko etiologii niedokrwiennej prezentowanych objawów (współwystępowanie GCA, CAD, DM2) wykonano badanie USG kolorowym dopplerem tętnic szyjnych oraz pozagałkowych. Potwierdzono obecność 30- i 20-procentowego zwężenia odpowiednio prawej i lewej tętnicy szyjnej wewnętrznej (*internal carotid artery, ICA*) w opuszcze, bez istotnych hemodynamicznie zaburzeń przepływu. Współczynnik intima-media na tylnej ścianie prawej ICA wynosił 0,8 mm, w lewej – 0,5 mm. Badanie dopplerowskie tętnic pozagałkowych chorego oka (oko lewe) ujawniło obniżenie prędkości skurczowej (*peak systolic velocity, PSV* – 22,27 cm/s)

Complaints related to limited visual field in the left eye (OS) were the major causes of ophthalmic examination with funduscopy in which optic nerve disc (nerve II) edema and hypertensive angiopathy features were observed (fig. 1). Kinetic (fig. 2 A) and static perimetry (fig. 3 A) tests revealed lowest-temporal and lowest-nasal quadrants defect of visual field. Hyperechogenic foci in ultrasonography B were noted which can correspond to optic nerve disc drusen. Cerebral computed tomography (CCT) did not confirm the increase of intracranial pressure. Due to the high risk of ischemic etiology of the presented symptoms (coexistence of GCA, CAD, DM2), color Doppler ultrasonography (CDU) of internal carotid arteries was performed, where 30% and 20% narrowing of the right and left internal carotid arteries (ICAs) was confirmed, respectively, without significant hemodynamic disturbance. Posterior wall intima-media thickness (IMT) for the right and left ICAs was 0.8 and 0.5 mm, respectively. In CDU of the affected eye (OS), the decrease of systolic and diastolic velocities in the ophthalmic artery, reversal of amplitude spectrum of wave and the increase of resistance index in CDU were noted (PSV – 22.27 cm/s; EDV – 8.29 cm/s; RI 0.89) (fig. 4 A). Significant lowering of blood flow velocity in central retinal artery (CRA) with PSV 4.31 cm/s, EDV 0.48 cm/s and elevation of resistance index RI 0.72 was measured (fig. 4 B). Similar blood flow velocity parameters were observed in this side in temporal and nasal posterior ciliary artery (TPCA/NPCA) (fig. 4 C, D). In the right eye, which was not affected



Ryc. 3 A. Perymetria statyczna chorego oka i ubytki pola widzenia w dolnej hemisferze. **B.** Skaningowa polarymetria laserowa chorego oka. Widoczne ubytki włókien nerwowych w górnej części tarczy nerwu II zarówno przed terapią, jak i po terapii. **C.** Wzrokowe potencjały wywołane wzorcem w chorym oku (PVEP) i redukcja amplitudy fali p100

Fig. 3 A. Static perimetry affected eye. Visual field defects in the lower hemisphere. **B.** Scanning laser polarimetry affected eye. Apparent loss of nerve fibers in the upper part of the optic disc both before and after treatment. **C.** Pattern visual evoked potentials in affected eye (PVEP) with reduction in amplitude p100 wave



Ryc. 4. Spektrum prędkości przepływu krwi w tętnicach pozagątkowych chorego oka przed leczeniem i po leczeniu w badaniu kolorowej ultrasonografii dopplerowskiej: **A.** tętnica oczna (OA); **B.** tętnica środkowa siatkówki (CRA); **C.** tętnica rzęskowa tylna nosowa (NPCA); **D.** tętnica rzęskowa tylna skroniowa (TPCA)

Fig. 4. Blood flow velocity spectrum of retrobulbar arteries in affected eye before and after treatment in CDU: **A.** ophthalmic artery (OA); **B.** central retinal artery (CRA); **C.** nasal posterior ciliary artery (NPCA); **D.** temporal posterior ciliary artery (TPCA)

i rozkurczowej (*end-diastolic velocity*, EDV – 8,29 cm/s) w tętnicy ocznej (*ophthalmic artery*, OA) przy odwróconym spektrum prędkości przepływu w tym naczyniu i wzroście indeksu oporności naczyniowej (*resistance index*, RI) do 0,89 (ryc. 4 A). Znaczne obniżenie parametrów przepływu potwierdzono w tętnicy środkowej siatkówki (*central retinal artery*, CRA) – z PSV 4,31 cm/s i EDV 0,48 cm/s, przy wzroście RI do 0,72 (ryc. 4 B). Podobny obraz przedstawiały tętnica rzęskowa tylna skroniowa i nosowa (*temporal posterior*

by the disease process, the lowering of blood flow velocity parameters and the rise of RI in retrobulbar arteries was also noted. However, those values were less pathological in comparison to the affected eye.

Decreasing number of nerve fibers in the superior quadrant of optic disc was noted bilaterally, OP – 46, OL – 49 (normal range NFI < 30) (fig. 3 B). To assess the function of visual tract, pattern visual evoked potential (PVEP)

ciliary artery, nasal posterior ciliary artery, TPCA/NPCA) po tej stronie (ryc. 4 C, D). W oku prawym, nieobjętym procesem chorobowym, również obserwowano zmniejszenie PSV i EDV oraz wzrost RI w tętnicach pozagałkowych. Wartości te były jednak mniej nasilone w porównaniu z jednoimiennymi parametrami w chorym oku.

W leczeniu zastosowano systemową terapię glikokortykosteroidami (GKS) (pulsy metyloprednizolonu przez 3 dni, 500 mg na dobę dożylnie). Kontynuacją terapii było doustne stosowanie prednizonu w dawce 15–20 mg/dobę, do czasu uzyskania korzystnych wyników okulistycznych.

Po dwumiesięcznej terapii stwierdzono regresję uprzednio odnotowywanych ubytków pola widzenia (ryc. 2 B). W badaniu dopplerowskim w krążeniu pozagałkowym wykazano istotną poprawę badanych parametrów prędkości przepływu krwi i prawidłowy kierunek spektrum amplitudy zarówno w tętnicy ocznej, jak i w tętnicach rzęskowych tylnych: w OA PSV – 31,44 cm/s, EDV – 7,69 cm/s, RI – 0,76, w CRA PSV – 8,63 cm/s, EDV – 3,35 cm/s, RI – 0,61 cm/s (ryc. 4 A–D).

Omówienie

Najczęstszymi skargami okulistycznymi zgłaszanymi przez pacjentów z GCA lub z izolowanymi druzami tarczy są ubytki pola widzenia i osłabienie ostrości widzenia. W GCA spadek ostrości wzroku ma charakter nagły (kilka dni lub tygodni), w przypadku druz występuje rzadziej i jest przewlekły. W przebiegu GCA objawy okulistyczne najczęściej wynikają z zamknięcia tętnic rzęskowych tylnych krótkich (*short posterior ciliary arteries, sPCAs*), które powodują cechy neuropatii niedokrwiennej typu AION u 30–50% chorych. Okluzja naczyń siatkówkowych w przebiegu tego schorzenia obejmuje < 10% pacjentów z GCA. W przypadku druz obniżenie ostrości wzroku może wynikać z bezpośredniego ich ucisku na CRA, skutkując zaburzeniami przepływu krwi w regionie włókien nerwu II^(4,5).

W prezentowanym przypadku badanie dopplerowskie okazało się najbardziej czułym wskaźnikiem skuteczności leczenia. W przebiegu terapii GKS wykazano zwiększenie parametrów prędkości przepływu (PSV, EDV) oraz obniżenie wskaźnika RI we wszystkich badanych naczyniach (CRA, OA, TPCA/NPCA). Dotychczas nie przeprowadzono badań dopplerowskich tętnic pozagałkowych na dużej populacji pacjentów z GCA. Zgodnie z danymi literaturowymi ograniczeniem wykonania badań dopplerowskich, szczególnie w małych tętnicach (CRA i PCAs), było utrudnienie oceny prędkości przepływu krwi w PCAs, odpowiedzialnych za główne powikłanie GCA, to jest cechy przedniej neuropatii niedokrwiennej (AION)^(6,7).

W prezentowanym przypadku obok omawianej choroby reumatycznej oraz współistniejących zaburzeń okulistycznych nie można wykluczyć wpływu innych czynników na interpretację badania dopplerowskiego. Stenoza tętnic szyjnych czy cukrzyca mogą wpływać zarówno na wartości PSV/EDV, jak i wskaźnik RI⁽⁸⁾. Objaw przejściowego zaniewidzenia jednoocznego (*amaurosis fugax*), obecny w obu jednostkach

test was done revealing reduction of wave amplitude p100 (fig. 2 C).

Systemic glucocorticosteroids therapy (GCS) (intravenous methylprednisolone for 3 days, 500 mg per day) was used in conservative management. Prednisone administered orally (15–20 mg/day) was a continuation of the treatment until beneficial ophthalmic results were obtained.

After 2-month therapy, in kinetic perimetry regression of visual field defects, that were noted previously, was observed (fig. 2 B). Significant improvement of blood flow velocity parameters in retrobulbar circulation and normal direction of amplitude spectrum both in ophthalmic and in posterior ciliary arteries was presented by CDU (fig. 4 A–D): in OA PSV – 31.44 cm/s, EDV – 7.69 cm/s, RI – 0.76, in CRA PSV – 8.63 cm/s, EDV – 3.35 cm/s, RI – 0.61 cm/s.

Discussion

The ophthalmic complaints most often given by the patients in course of GCA or in isolated ONDD are peripheral narrowing or defect of visual field and weakening of visual acuity. In GCA, lowering of visual acuity is usually sudden (several days or weeks), in drusen it occurs rarely and then it is chronic. In course of GCA ophthalmic symptoms have originated from short posterior ciliary arteries (sPCAs) or their main trunk occlusion leading to ischemia of optic nerve head (AION) in 30–50% GCA and retinal vessels occlusion (< 10% GCA). In case of drusen, decreasing of visual acuity can result directly from their compression on the central retinal artery causing blood flow disturbance in nerve fibers region^(4,5).

In the presented case, CDU was the best way to assess retrobulbar circulation impairment and to show the most sensitive index of treatment efficacy of those both ophthalmic disorders. Improvement of blood flow velocity parameters (PSV, EDV) and decreasing of RI in all the examined arteries (CRA, OA and PCA) was observed in course of steroids therapy in both eyes. Until now, there have not been done Doppler examinations on a large group of patients with GCA. It can not be excluded that, according to the references, a limitation of the above-mentioned examination was difficulty in measurements of blood flow parameters in single short posterior ciliary arteries (sPCAs) which are responsible for the main complications of GCA-AION^(6,7).

Besides rheumatologic and ophthalmic diseases, other risk factors diagnosed in the patient could have some impact on CDU measurements. Stenosis of carotid arteries or diabetes can affect both blood PSV/EDV and RI⁽⁸⁾. Amaurosis fugax diagnosed in both diseases most often concerns vessel spasm leading to the elevation of RI⁽⁹⁾. It should be emphasized that in CDU optic nerve disc drusen can also be artifacts source of the so-called “flicker effect”⁽¹⁰⁾. Angiography magnetic resonance which shows

chorobowych, związany jest najczęściej ze skurczem naczyńowym, czego wyrazem jest podwyższona wartość RI⁽⁹⁾. Warto podkreślić, iż w niektórych przypadkach druzy tarczy nerwu II są źródłem artefaktów, tzw. efektu migotania⁽¹⁰⁾. Uzupełnieniem badania dopplerowskiego może być angiografia rezonansu magnetycznego, która u około 50% pacjentów z GCA wykazuje wzmocnienie kontrastowe ścian tętnic ocznych⁽¹¹⁾. Badanie TK głowy potwierdziło obecność uwapnionych druz tarczy oraz wykluczyło podwyższenie ciśnienia wewnątrzczaszkowego. W badaniu tym nie potwierdzono ognisk niedokrwienne w ośrodkowym układzie nerwowym (OUN), które mogą być obecne u 3–4% chorych na GCA, powodując zaburzenia widzenia na poziomie korowym⁽¹²⁾.

Glikokortykosteroidoterapia jest uznaną formą leczenia GCA. Krótki czas od rozpoznania do wdrożenia leczenia (około 7 dni) istotnie obniżył ryzyko pogorszenia ostrości wzroku, co jest zgodne z danymi w piśmiennictwie⁽¹³⁾. Poprawa ostrości widzenia ma miejsce u 10–15% leczonych osób z GCA, natomiast poprawa ostrości wzroku z jednoczesnym poszerzeniem pola widzenia występuje u 0–5% pacjentów⁽¹⁴⁾. W tym przypadku leczenie GKS nie wpłynęło na zmniejszenie wielkości druz, ale przyczyniło się do poprawy zgłaszanych subiektywnych i obiektywnych dolegliwości klinicznych. W opisywanym przypadku ocena pola widzenia była zatem wiarygodnym narzędziem oceny skuteczności terapii GCA.

Zredukowana amplituda fali p100 w badaniu PVEP może potwierdzać zmiany niedokrwienne w regionie drogi wzrokowej. Zmniejszenie liczby włókien nerwowych wykazane GDx mogło mieć związek z bezpośrednim uciskiem druz na aksony nerwu wzrokowego w okolicy tarczy. Otrzymane wyniki specjalistycznych badań okulistycznych potwierdziły ich ważną rolę w ocenie stanu narządu wzroku zarówno u chorych z GCA, jak i z druzami tarczy nerwu wzrokowego.

Podsumowanie

Zawężenie lub ubytki pola widzenia w perymetrii kinetycznej, zredukowana amplituda fali p100 w PVEP oraz zmniejszenie liczby włókien nerwowych w badaniu GDx mogą być istotnymi elementami diagnostycznymi w rozpoznawaniu zaburzeń widzenia zarówno w przebiegu olbrzymiokomórkowego zapalenia tętnic, jak i druz tarczy nerwu wzrokowego. Ocena parametrów prędkości przepływu krwi w tętnicach pozagałkowych w badaniu USG kodowanym kolorem jest najbardziej wartościowym badaniem w monitorowaniu zaburzeń okulistycznych w przebiegu prezentowanych chorób.

Konflikt interesów

Autorzy nie zgłaszają żadnych finansowych ani osobistych powiązań z innymi osobami lub organizacjami, które mogłyby negatywnie wpłynąć na treść publikacji oraz rościć sobie prawo do tej publikacji.

contrast enhancement of ophthalmic arteries in 50% patients with GCA can be a addition to CDU⁽¹¹⁾. Cerebral computed tomography confirmed optic nerve disc drusen calcification and eliminated elevation of intracranial pressure. In this test ischemic foci of central nervous system, which are noted in 3–4% subjects with GCA, were not documented⁽¹²⁾.

Glucocorticoids therapy is acknowledged form of GCA treatment. Short time from diagnosis to application of treatment (about 7 days) relevantly decreased risk of visual acuity deterioration, what is in compliance with literature⁽¹³⁾. Improvement of visual acuity takes place in about 10–15% of the patients treated for GCA but only in 0–5% of the subjects widening of visual field is additionally noted⁽¹⁴⁾. Glucocorticoids do not decrease the number of ONDD or their clinical presentation. In the described case, evaluation of visual field was a reliable tool for efficacy assessment of GCA therapy.

Moreover, reduced p100 wave amplitude in VEP test can be responsible for ischemic changes confirmed by CCT in CNS visual tract. Additionally reduced number of nerves fibers in the superior quadrant of optic disc in both eyes in GDx examination could have connection with direct drusen compression on optic nerve axons in disc region. Ophthalmic outcomes evidence their important role in evaluation of visual organ condition both in GCA patients as well as in optic nerve disc drusen.

Conclusions

Visual field deficiency in kinetic perimetry, reduced wave amplitude p100 in VEP test as well as decrease in number of optic nerve fibers in optic nerve disc region in GDx exam can be diagnostic features in diagnosis of visual impairment in the course of giant cell arteritis and optic nerve disc drusen. Evaluation of blood flow velocity parameters in retrobulbar arteries in CDU is the most valuable screening in monitoring ophthalmic dysregulation in presented disorders.

Conflict of interest

The authors do not report any financial or personal links with other persons or organizations, which might negatively affect the content of this publication and claim authorship rights to this publication.

Piśmiennictwo/References

1. Obuchowska I, Mariak Z: [Visual field defects in the optic disc drusen]. *Klin Oczna* 2008; 110: 357–360.
2. Lee JL, Naguwa SM, Cheema GS, Gershwin ME: The geo-epidemiology of temporal (giant cell) arteritis. *Clin Rev Allergy Immunol* 2008; 35: 88–95.
3. Hunder GG, Bloch DA, Michel BA, Stevens MB, Arend WP, Calabrese LH *et al.*: The American College of Rheumatology 1990 criteria for the classification of giant cell arteritis. *Arthritis Rheum* 1990; 33: 1122–1128.
4. Schmidt D, Neß T: Augenbefunde und Differenzialdiagnosen bei Riesenzellarteriitis (Arteriitis cranialis). *Z Rheumatol* 2009; 68: 117–123.
5. Modrzejewska M, Lachowicz E, Karczewicz D: Trudności diagnostyczne w rozpoznaniu jaskry w przypadku współistnienia druz tarczy nerwu wzrokowego i zaburzeń krążenia gałkowego – opis przypadku. *Okulistyka* 2011; (3): 104–108.
6. Modrzejewska M, Ostanek L, Bobrowska-Snarska D, Karczewicz D, Wilk G, Brzosko M *et al.*: Ocular circulation in systemic lupus erythematosus. *Med Sci Monit* 2009; 15: CR573–CR578.
7. Modrzejewska M, Bobrowska-Snarska D, Ostanek L, Trzcińska-Butkiewicz B, Brzosko M, Karczewicz D *et al.*: Zmiany okulistyczne i zaburzenia parametrów krążenia siatkówkowo-naczyniówkowego w zespole antyfosfolipidowym w przebiegu toczenia rumieniowatego układuowego – opis przypadku. *Ultrasonografia* 2007; 7 (31): 94–98.
8. Dimitrova G, Kato S: Color Doppler imaging of retinal diseases. *Surv Ophthalmol* 2010; 55: 193–214.
9. Chao AC, Hsu HY, Chung CP, Chen YY, Yen MY, Wong WJ *et al.*: Altered retrobulbar hemodynamics in patients who have transient monocular blindness without carotid stenosis. *Stroke* 2007; 38: 1377–1379.
10. Ustymowicz A, Obuchowska I, Krejza J, Mariak Z: Limitations of color Doppler sonography in the imaging of ocular vessels. *Eur J Ophthalmol* 2004; 14: 584–587.
11. Geiger J, Ness T, Uhl M, Lagrèze WA, Vaith P, Langer M *et al.*: Involvement of the ophthalmic artery in giant cell arteritis visualized by 3T MRI. *Rheumatology (Oxford)* 2009; 48: 537–541.
12. Hu Z, Yang Q, Yang L, Li J, Tang J, Zhang H: Cerebral infarction due to giant cell arteritis – three case reports. *Angiology* 2004; 55: 227–231.
13. Hayreh SS, Zimmerman B: Visual deterioration in giant cell arteritis patients while on high doses of corticosteroid therapy. *Ophthalmology* 2003; 110: 1204–1215.
14. Danesh-Meyer H, Savino PJ, Gamble GG: Poor prognosis of visual outcome after visual loss from giant cell arteritis. *Ophthalmology* 2005; 112: 1098–1103.