

Dlaczego warto rozważyć badanie ultrasonograficzne z użyciem środków kontrastujących (ce-US) u dzieci?

Why consider contrast-enhanced ultrasound (ce-US) in children?


Komentarz redakcyjny do artykułu M.M. Woźniak, A. Pawelec, A.P. Wieczorka, M.M. Zajączkowskiej, H. Borzęckiej i P. Nachulewicza pt.: *Sonocystografia mikcyjna 2D/3D/4D w diagnostyce i monitorowaniu leczenia odpływów pęcherzowo-moczowodowych u dzieci – czy może zastąpić rentgenowską cystourethrografię mikcyjną?*

Editorial comment on: M.M. Woźniak, A. Pawelec, A.P. Wieczorek, M.M. Zajączkowska, H. Borzęcka and P. Nachulewicz *2D/3D/4D contrast-enhanced voiding urosonography in the diagnosis and monitoring of treatment of vesicoureteral reflux in children – can it replace voiding cystourethrography?*

Michael Riccabona

Department of Radiology, Division of Pediatric Radiology,
University Hospital LKH Graz, Graz, Austria

DOI: 10.15557/JoU.2014.0048



Dzieci stanowią bardzo specyficzną grupę pacjentów, szczególnie jeśli chodzi o wrażliwość na promieniowanie – dziesięciokrotnie wyższą niż u dorosłych; ponadto znacznie dłuższa jest szacowana długość życia, co zwiększa ryzyko wystąpienia zmian nowotworowych indukowanych promieniowaniem⁽¹⁻⁷⁾. Dlatego ochrona przed promieniowaniem jonizującym jest w tej grupie wiekowej tak ważna. Obecnie wiele chorób diagnozuje się za pomocą metod obrazowych wykorzystujących promieniowanie rentgenowskie. Zgodnie z zasadą ALARA (*as low as reasonably achievable*) należy zastępować badania, które cechują się wysokimi dawkami promieniowania, jak fluoroskopia i TK, innymi dostępnymi metodami obrazowymi, niewykorzystującymi promieniowania jonizującego^(4,6,8).

Ultrasonograficzne środki kontrastujące wprowadzono do stosowania kilkadziesiąt lat temu. Środki pierwszej generacji, które przekraczały łożysko naczyniowe, zostały zatwierdzone do stosowania u dzieci w niektórych krajach. W tym czasie zebrano pierwsze doświadczenia dotyczące ich potencjalnego zastosowania u pacjentów pediatrycznych oraz korzyści związanych z ochroną przed promieniowaniem. W szczególności ocena odpływu pęcherzowo-moczowodowego (OPM) za pomocą sonocystografii mikcyjnej z użyciem

Children are very specific; particularly in terms of radiation sensitivity. They not only have a tenfold higher sensitivity towards radiation, but also a longer expected lifespan where potentially radiation induced tumours may manifest⁽¹⁻⁷⁾. Therefore radiation protection is of utmost importance. At present – with standard imaging algorithms – many conditions are diagnosed by imaging which using ionising radiation (x-ray); particularly those with relatively high radiation burden such as fluoroscopy or CT should be replaced by other non-ionising imaging methods if feasible and available – following the ALARA-Principle^(4,6,8).

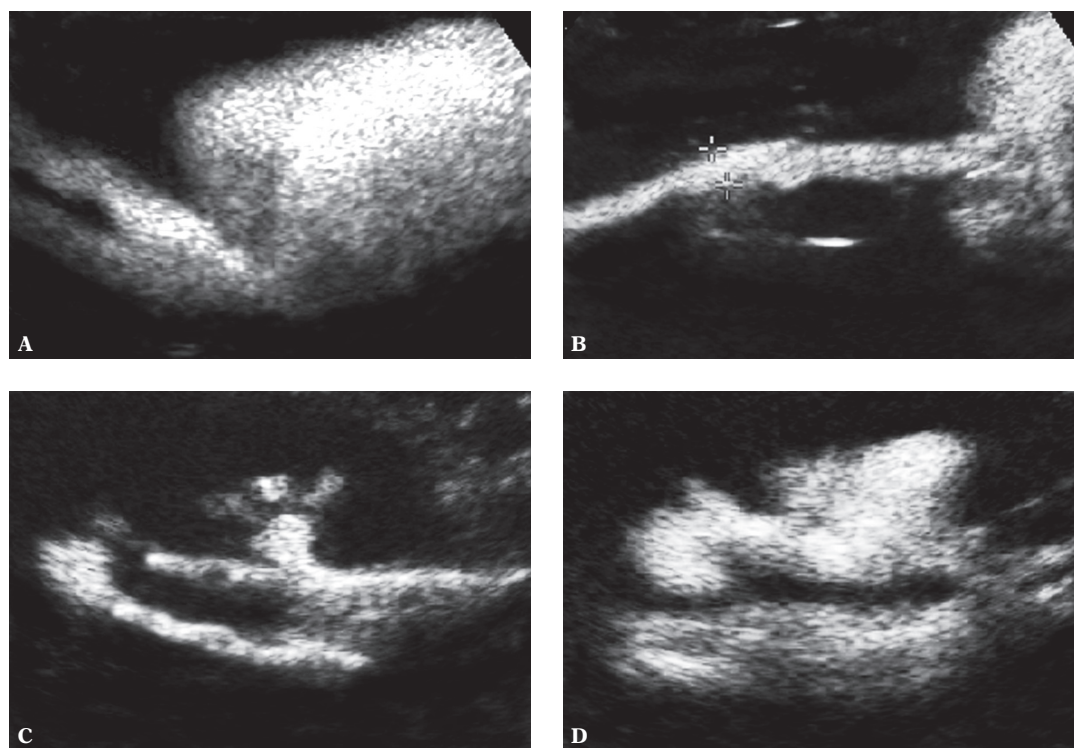
Ultrasound contrast agents have been introduced decades ago; the first generations of these stable agents that were able to pass the capillary bed were approved for paediatric use in some countries. During this time first experiences have been gathered with their potential paediatric applications and the benefit in terms of radiation protection. Particularly the assessment of vesicoureteric reflux (VUR) by contrast enhanced voiding urosonography (ce-VUS) has been a widespread application replacing and reducing the need for fluoroscopic voiding cysto-urethrography (VCUG)⁽⁹⁻¹³⁾. It is well documented

środków kontrastujących (*contrast-enhanced voiding urosonography*, ce-VUS) stała się powszechna i umożliwiła zastąpienie lub ograniczenie potrzeby przeprowadzania cystourethrografii mikcyjnej (*voiding cystourethrography*, VCUG)⁽⁹⁻¹³⁾. Fakt, że badanie ce-VUS cechuje się porównywalną lub nawet wyższą czułością w odniesieniu do OPM, jest dobrze udokumentowany; dodatkowo nie obserwuje się istotnych reakcji niepożądanych w związku z podaniem dopęcherzowym środka. Inną potencjalnie interesującą możliwością jest podanie ultrasonograficznego środka kontrastującego dożylnie, co pozwala na lepsze, porównywalne z TK czy MR ze środkiem kontrastowym, obrazowanie naczyń krwionośnych, szczególnie przydatne w rozpoznawaniu i charakterystyce zmian ogniskowych w wątrobie⁽¹⁴⁻¹⁷⁾.

Wraz z wprowadzeniem środków kontrastujących drugiej generacji, które cechują się większą stabilnością i lepszym kontrastowaniem, grupę pierwszą wycofano z rynku. Niestety, środków drugiej generacji nie zatwierdzono już do stosowania u dzieci. Niemniej, wraz z wprowadzaniem nowoczesnych metod obrazowania z użyciem środków kontrastujących, takich jak obrazowanie z odwróconym impulsem czy techniki z niskim indeksem mechanicznym MI (oparte na specyficznych zjawiskach rezonansowych i następującej

that ce-VUS has a comparable or even higher sensitivity towards VUR and that no relevant side effects have been observed with this intra-luminal application. The other potentially interesting application is intravenous administration of ultrasound contrast agents which will allow for improved depictions of vessels and assessment of “perfusion” pattern similar to contrast-enhanced CT or contrast-enhanced MRT, particularly valuable for liver lesion detection and characterisation⁽¹⁴⁻¹⁷⁾.

However, with the advent of second generation contrast agents which are even more stable and yield a better contrast response, first generation ultrasound contrast agents have been taken off the market – but these new agents are not registered for paediatric use. Nevertheless, exploiting the improved features of modern ultrasound with modern contrast visualisation techniques such as pulse inversion, contrast imaging or low MI techniques (based on specific resonance phenomena and respective response of the ultrasound contrast bubbles to the ultrasound beam), quality and reliability of ce-US with all his optional applications has even improved. In adults, intravenous ce-US (commonly named CEUS) has become an expected method



Ryc. 1. Ce-VUS w diagnostyce OPM. Seria skośnych przekrojów przedstawia odpływ kontrastu do dalszego odcinka moczowodu (A) – cechy obecności odpływu także do drugiego moczowodu (bierny OPM niskiego stopnia – przy niskim ciśnieniu w czasie wypełnienia); odcinek moczowodu wypełniony środkiem kontrastowym (B) oraz dynamiczny (czynny) przepływ kontrastu do układu kielichowo-miedniczkowego nerki (C) z większym poszerzeniem w czasie mikcji (D), co wskazuje na OPM wysokiego stopnia, obecny pod wysokim ciśnieniem. Na uwagę zasługuje także zdwojenie układu kielichowo-miedniczkowego (C i D)

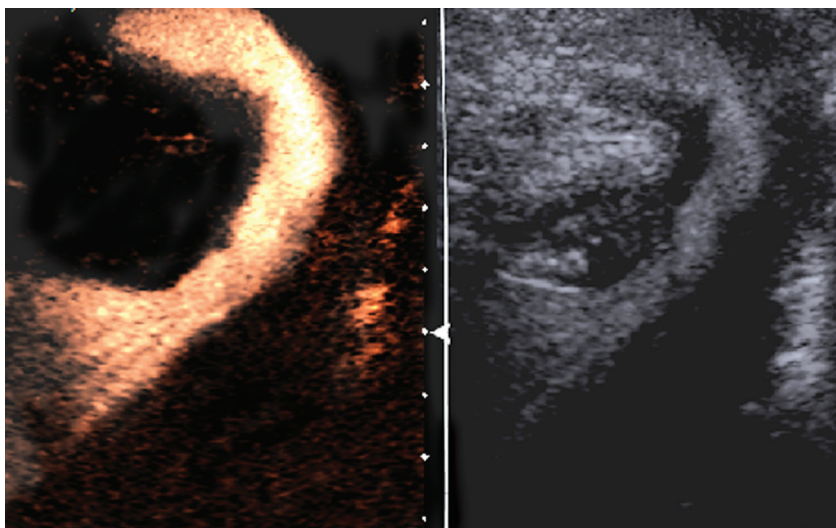
Fig. 1. Ce-VUS for detection of VUR. Serial images demonstrate the contrast reflux into the distal ureter in a oblique section (A) – where a second ureter also seems to be present and refluxing (equalling low pressure VUR of mild degree during filling), one contrast filled mid ureter portion (B), and the dynamic contrast reflux into the renal collecting system (C), with increasing dilatation during voiding (D) indicating additional dilating high grade and high pressure VUR. Also note the duplication of the collecting system in C and D

odpowiedzi pęcherzyków środków kontrastujących na wiązkę ultradźwiękową), jakość badania ce-US oraz zakres ich potencjalnych zastosowań uległy poszerzeniu. U pacjentów dorosłych badanie ce-US po dożylnym podaniu środka kontrastującego (często zwane CEUS) stało się metodą powszechnie stosowaną do oceny zmian ogniskowych w narządach mięsaszowych jamy brzusznej, zarówno w onkologii, jak i w diagnostyce stanów zapalnych czy urazów. Istnieją doniesienia na temat innych obszarów ich zastosowań, ponadto opublikowano odpowiednie wytyczne i zalecenia^(16,17).

Jednak w przypadku dzieci stosowanie ce-US jest obecnie niemożliwe z powodu braku zatwierdzenia ultrasonograficznych środków kontrastujących do stosowania u pacjentów pediatrycznych. Niemniej prowadzone badania wykazały ich niezwykley potencjał, zarówno przy podaniu przez cewnik (szczególnie dopęcherzowo), jak i drogą dożylną. Ce-VUS stało się metodą akceptowalną w ocenie OPM; dzięki niej można zobrazować nawet odpływ wewnątrznerkowy (ryc. 1). Z kolei w badaniu przezkroczowym możliwa jest dokładna diagnostyka cewki moczowej^(18–22) (ryc. 2). Badanie ce-US po dożylnym podaniu środka kontrastowego okazało się bardzo cenne w ocenie zmian w narządach mięsaszowych u dzieci, np. pourazowych, zapalnych czy zmian nowotworowych^(23–30). Ponadto wykorzystanie możliwości oceny dynamicznej oraz obserwacja wzorców wzmocnienia umożliwiają lepszą charakterystykę zmian, w sposób zbliżony do badania TK czy MR ze wzmocnieniem kontrastowym, bez narażania pacjenta na działanie promieniowania rentgenowskiego (ryc. 3). W ten sposób nie tylko można pokonać ograniczenia konwencjonalnego badania USG bez podania środka kontrastowego, ale także uniknąć technik obrazowania wykorzystujących promieniowanie rentgenowskie, ponieważ ultrasonografia umożliwia ocenę dynamiczną bez żadnych obciążeń

for assessment of focal lesions in abdominal parenchymal organs, either in oncology or inflammation as well as in trauma; similar reports exist in numerous other body areas and organs, and respective guidelines and recommendations have been issued^(16,17).

But in children the more liberal use of ce-US is presently hindered by the lack of approval for paediatric use. Nevertheless, ongoing research has shown its huge potential – both in intra-luminal (particularly intravesical) and intravenous applications. Ce-VUS has become an accepted method for VUR detection – even intrarenal reflux can be demonstrated (fig. 1). And using a perineal approach assessment of the urethra is no longer an obstacle^(18–22) (fig. 2). Intravenous ce-US has been shown to be very valuable for lesion detection in paediatric parenchymal organs, e.g., after trauma or in inflammatory and oncologic conditions^(23–30). And exploiting the dynamic abilities of ultrasound imaging, observation of enhancement pattern enables a better lesion characterisation similar to what is known from contrast enhanced CT or MRT, without any radiation burden (fig. 3). Thus not only restrictions of conventional non-enhanced ultrasound can be overcome but also contrast-enhanced irradiating imaging techniques can be avoided as ultrasonography can easily observe dynamics without increasing any burden from imaging, whereas fluoroscopy and CT are always limited to the shortest possible radiation dose and acquisition / fluoroscopy time to keep radiation at the lowest possible level. Furthermore – when compared to fluoroscopy – ultrasonography not only depicts the qualities of the contrast-filled structure but also demonstrates non-filled structures (e.g. non-refluxing dilated ureters or pelvi-calyceal systems) and reveals information on structure, size and parenchymal

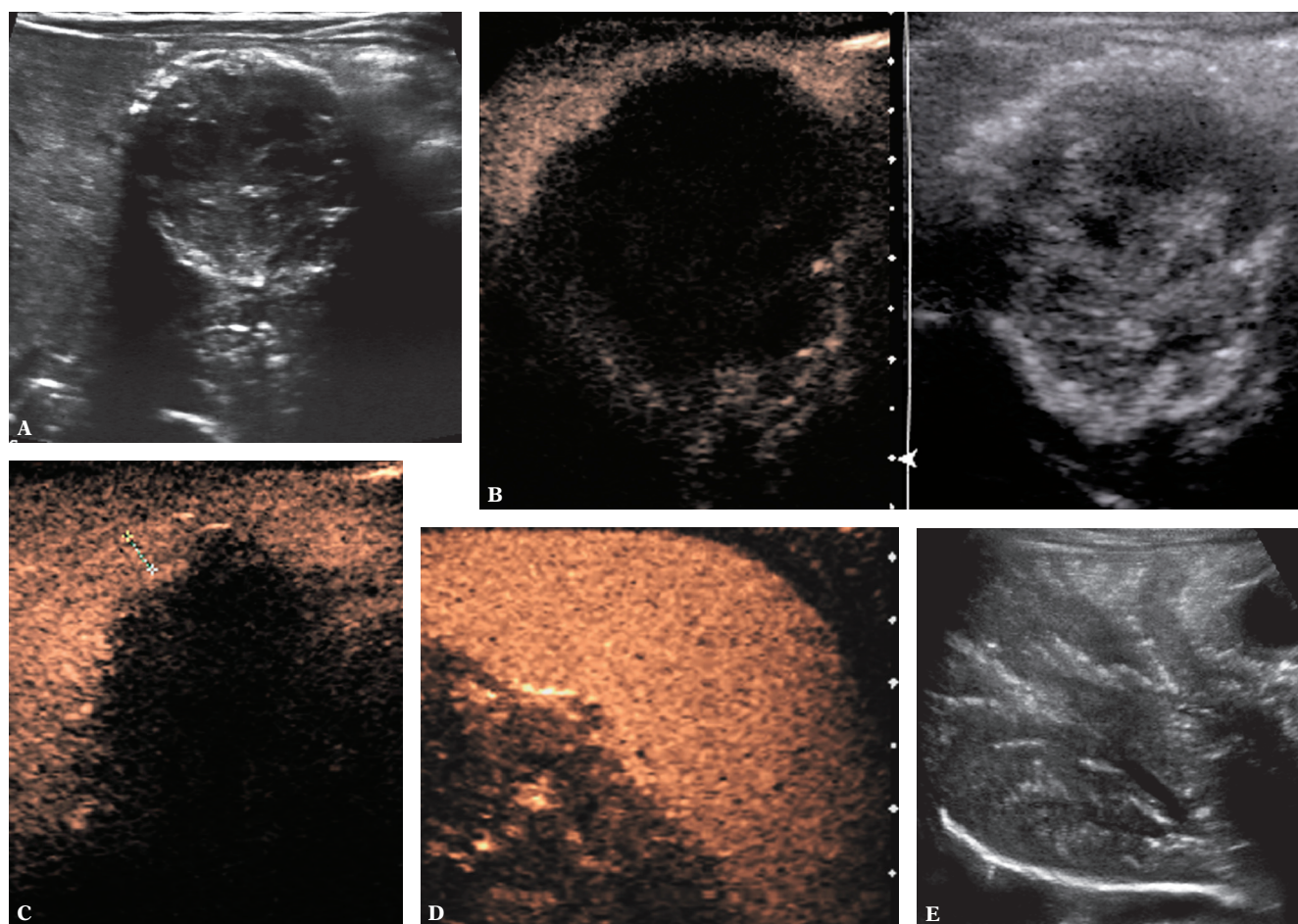


Ryc. 2. Ce-VUS – ocena cewki moczowej w czasie miki z dostępu przez krocze. Pod koniec badania pęcherz moczowy jest pusty, widoczna jest cewka moczowa. Obraz podwójny: po lewej obraz z kontrastem; po prawej obraz B-mode w skali szarości

Fig. 2. Ce-VUS – urethra assessment during voiding using a perineal approach. At the end of ce-VUS, the bladder is emptied and the urethra is visualised from a perineal approach. Dual image technique: left – contrast dedicated image, right – orienting grey scale b-mode image

w trakcie badania, podczas gdy w przypadku fluoroskopii czy TK pacjent wystawiany jest na działanie promieniowania, zatem czas badania należy ograniczać do możliwie jak najkrótszego. Ponadto, w odróżnieniu od fluoroskopii, ultrasonografia pozwala na uwidocznienie nie tylko struktur wypełnionych środkiem kontrastującym, ale też innych, niewypełnionych nim (np. poszerzenie moczowodu lub układu kielichowo-miedniczkowego bez obecności refluksu), jak również dostarcza informacji na temat wielkości i obecności zmian patologicznych mięszu w tych okolicach (np. mięszu nerek, co nie jest możliwe w badaniu fluoroskopowym VCUG) (ryc. 4). Połączenie wszystkich cech ultrasonografii – szczególnie dzięki nowoczesnemu obrazowaniu w wysokiej rozdzielczości – dynamicznej oceny czynności (w czasie mikcji, perystaltyki), morfologii, na podstawie wielopłaszczyznowego obrazu

pathology of these areas (e.g. the renal parenchyma, not assessable by fluoroscopic VCUG) (fig. 4). Combining all features of ultrasound – particularly with the support of modern high resolution imaging, dynamic observation of function (e.g. during voiding, peristalsis...), multiplanar information (e.g. using 3D- and 4DUS)⁽³¹⁾, and the additional information from contrast filling or parenchymal enhancement – offers a unique possibility of comprehensive, reliable and decisive imaging diagnosis which can most often be achieved even without sedation (which is often needed for CT or MR in small children and infants). Considering this and the lack of radiation burden, ce-US must be remembered as an important option in the orchestra of alternate imaging modalities that may help to reduce the need for irradiating imaging. This holds true particularly in the present situation, where



Ryc. 3. Ce-US wątroby po dożylnym podaniu środka kontrastowego (CEUS) przedstawia częściowo zmineralizowanego, małego naczyniaka z komórek śródbłonna w trakcie leczenia (A), z brakiem wzmocnienia w centrum i niewielkim wzmocnieniem obwodowym we wczesnej fazie badania (B, obraz podwójny), ale z resztkowym obwodowym, nieco guzkowatym, wzmocnieniem w późniejszych fazach badania (C, pomiędzy krzyżkami). Dodatkowo dla porównania badań i obrazów ce-US: prawidłowe i jednorodne wzmocnienie śledziony (D) oraz pęcherzyki gazu w wątrobie (przypomina pneumatozę układu wrotnego), co zdarza się w badaniu ce-US, jeśli jelito znajduje się w zasięgu działania fal ultradźwiękowych (E)

Fig. 3. Intravenous ce-US (CEUS) of the liver in a treated and already shrunken, partially calcified liver haemangi endothelioma (A) with no central but little peripheral enhancement in early phases (B, dual image technique), but some residual peripheral slightly nodular enhancement on late scans (C, between + ... +). Additionally for demonstration of CEUS images and effects: normal and homogenous enhancement of spleen (D) and gas bubbles in the liver (similar to portal pneumatosis) as known to happen with ce-US, when bowel is within the insonated field (E) after the ce-US investigation

(np. w badaniu 3D i 4D)⁽³¹⁾ oraz dodatkowych danych uzyskanych przez wypełnienie kontrastem lub w fazie mięszkowej wzmocnienia – oferuje możliwość wyczerpującego, wiarygodnego i pewnego rozpoznania, które nierzadko można uzyskać bez sedacji pacjenta (często potrzebnej przy badaniu TK lub MR w przypadku małych dzieci i niemowląt).

W związku z powyższym ce-US stanowi ważną opcję diagnostyczną w arsenale alternatywnych badań obrazowych, która może pomóc ograniczyć potrzebę stosowania technik wykorzystujących promieniowanie jonizujące. Jest to istotne szczególnie dziś, w sytuacji, gdy większość ważnych leków podawanych ciężko chorym dzieciom na oddziałach intensywnej terapii lub intensywnej terapii noworodka, w onkologii lub kardiologii dziecięcej nie było badanych z udziałem pacjentów pediatrycznych i nie są one zatwierdzone do stosowania w tej grupie chorych.

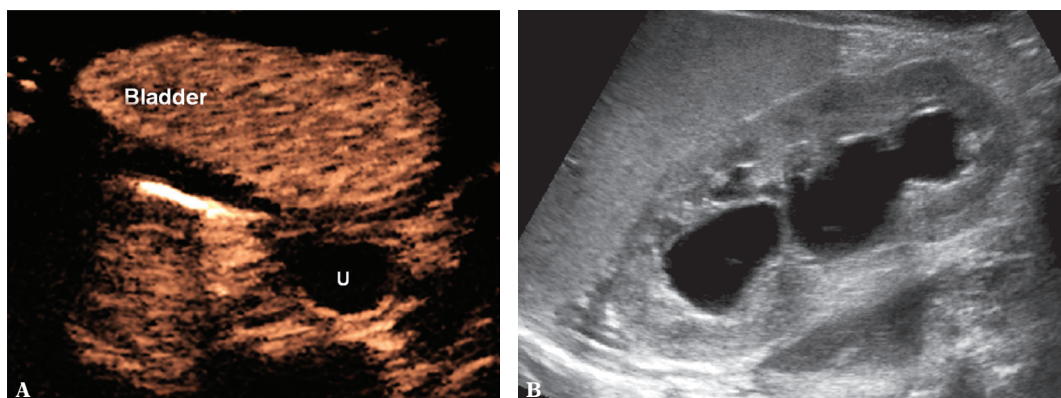
Podsumowując, trzeba zaznaczyć, że w związku z ogólną sytuacją oraz korzyściami płynącymi ze stosowania ce-US badanie to należy propagować, nie tylko wykonując je po uzyskaniu świadomej zgody, tak jak w przypadku wielu innych ważnych leków i środków w pediatrii, ale także wywierając nacisk na agencje zatwierdzające leki oraz firmy farmaceutyczne, aby w końcu umożliwić i zatwierdzić stosowanie tego rodzaju badania u dzieci.

Wykorzystując tę ważną technikę, należy być przygotowanym na wystąpienie potencjalnych (choć bardzo rzadkich) ciężkich reakcji niepożądanych (które obserwuje się po dożylnym podaniu środka kontrastującego) i dążyć do wdrożenia odpowiednich standardowych środków (zgodnie z rutynowym postępowaniem przy podawaniu innych środków kontrastujących we fluoroskopii, TK czy MR)⁽³²⁻³⁶⁾. Taka zmiana podejścia nie przyniesie jedynie korzyści ekonomicznych, wynikających z ograniczonego stosowania kosztownych badań TK i MR, ale będzie korzystna przede

most of the relevant drugs used for treating severely sick children in the intensive care unit, at the neonatal intensive care, in oncology or paediatric cardiology have not been tested for children and are not registered for use in paediatrics.

In conclusion – when considering the general situation and scenario as well as the benefits from ce-US – this option should be pursued not only by using ultrasound contrast agents after obtaining and informed consent as done with many other important paediatric drugs and agents, but also by pressurizing the drug licensing agencies and the providing pharmaceutical companies to eventually provide and approve these agents for use in children.

And finally, whoever takes on this rewarding technique, one must be prepared to handle potential (though very rare) severe adverse reactions (encountered with intravenous applications) by adequate standardized measures (as routinely done with any other contrast agent applications in fluoroscopy, CT or MRI)⁽³²⁻³⁶⁾. Eventually not only economics will benefit from this altered approach by reducing the number of more expensive CT and MR investigation, but particularly the children – as one will become able to provide reliable diagnoses of many conditions without irradiating imaging, reducing the need for sedation or at least helping to individually tailor those examinations that may become necessary as a complementary step. Keeping all this in mind, many scientific organisations such as the EFSUMB or the ECS, ICUS, ESUR and the ESPR are promoting the use of ce-US during childhood also giving some advice towards indications, results and procedural details^(18,19,37,38). With this help, some understanding from the hospital administration, and a combined effort to find some way of reimbursement for the costs of the contrast agent, the paediatric ultrasound community should take on this rewarding task to bring ce-US to routine paediatric sonographic diagnosis.



Ryc. 4. Badanie USG uwidacznia także niewzmocnione kontrastem struktury, np. megaureter bez cech obecności odpływu wstecznego (U) położony za wypełnionym kontrastem pęcherzem moczowym w przekroju strzałkowym (A) lub odcinkowo dysplastyczny miąższ nerki z wodonerczem bez środka kontrastującego przemieszczonego wstecznie do poszerzonego układu kielichowo-miedniczkowego, co świadczy o braku wstecznego odpływu pęcherzowo-moczowodowego (B)

Fig. 4. US demonstrates also non-contrasted structures, e.g. non-refluxing megaureter (U) behind the contrast filled urinary bladder in a axial view (A), or the regionally dysplastic renal parenchyma in the respective hydronephrotic kidney without any refluxed contrast in the dilated collecting system – proving absence of VUR (longitudinal section) (B)

wszystkim dla pacjentów. Będziemy wtedy mogli stawiać wiarygodne rozpoznania w wielu schorzeniach bez konieczności stosowania metod wykorzystujących promieniowanie jonizujące, ograniczona zostanie potrzeba sedacji lub przynajmniej badania zostaną indywidualnie dostosowane, co może być konieczne jako postępowanie uzupełniające. Biorąc pod uwagę te aspekty, wiele organizacji naukowych, takich jak EFSUMB lub ECS, ICUS, ESUR i ESPR promują stosowanie ce-US u dzieci oraz udzielają wskazówek w zakresie wskazań, wyników i procedury badania^(18,19,37,38). Dzięki takiemu wsparciu, zrozumieniu ze strony administracji szpitala oraz wspólnemu wysiłkowi w poszukiwaniu metod refundacji kosztów środków kontrastujących organizacje pediatryczne powinny podjąć się tego ważnego zadania i wprowadzić ce-US do rutynowej praktyki pediatrycznej w zakresie diagnostyki ultrasonograficznej.

Piśmiennictwo / References

- Brenner DJ, Hall EJ: Computed tomography – an increasing source of radiation exposure. *N Engl J Med* 2007; 357: 2277–2284.
- Brenner D, Elliston C, Hall E, Berdon W: Estimated risks of radiation-induced fatal cancer from pediatric CT. *AJR Am J Roentgenol* 2001; 176: 289–296.
- Committee on the Effects of Atomic Radiation UNSCEAR 2008 Report to the General Assembly with Scientific Annexes: Sources and Effects of Ionizing Radiation. Available from: http://www.unscear.org/docs/reports/2008/09-86753_Report_2008_Annex_A.pdf.
- Image Gently – the Alliance for Radiation Safety in Pediatric Imaging. Available from: <http://www.pedrad.org/associations/5364/ig>.
- Mathews JD, Forsythe AV, Brady Z, Butler MW, Goergen SK, Byrnes GB *et al.*: Cancer risk in 680,000 people exposed to computed tomography scans in childhood or adolescence: data linkage study of 11 million Australians. *BMJ* 2013; 346: f2360.
- National Cancer Institute (USA): Radiation Risks and Pediatric Computed Tomography (CT): a Guide for Health Care Providers. Available from: <http://www.cancer.gov/cancertopics/causes/radiation-risks-pediatric-CT>.
- Pearce MS, Salotti JA, Little MP, McHugh K, Lee C, Kim KP *et al.*: Radiation exposure from CT scans in childhood and subsequent risk of leukaemia and brain tumours: a retrospective cohort study. *Lancet* 2012; 380: 499–505.
- Shah NB, Platt SL: ALARA: is there a cause for alarm? Reducing radiation risks from computed tomography scanning in children. *Curr Opin Pediatr* 2008; 20: 243–247.
- Ascenti G, Zimbaro G, Mazziozzi S, Chimenz R, Baldari S, Fede C: Vesico-ureteral reflux: comparison between urosonography and radionuclide cystography. *Pediatr Nephrol* 2003; 18: 768–771.
- Berrocal T, Gayá F, Arjonilla A, Lonerger GJ: Vesico-ureteral reflux: Diagnosis and grading with echo-enhanced cystosonography versus voiding cystourethrography. *Radiology* 2001; 221: 359–365.
- Bosio M: Cystosonography with echocontrast: a new imaging modality to detect vesico-ureteric reflux in children. *Pediatr Radiol* 1998; 28: 250–255.
- Darge K: Voiding urosonography with US contrast agents for the diagnosis of vesico-ureteric reflux in children. I. Procedure. II. Comparison with radiological examinations. *Pediatr Radiol* 2008; 38: 40–63.
- Darge K, Ghods S, Zieger B, Rohrschneider W, Troeger J: Reduction in voiding cystourethrographies after the introduction of contrast enhanced sonographic reflux diagnosis. *Pediatr Radiol* 2001; 31: 790–795.
- Correas JM, Bridal L, Lesavre A, Méjean A, Claudon M, Hélénon O: Ultrasound contrast agents: properties, principles of action, tolerance, and artifacts. *Eur Radiol* 2001; 11: 1316–1328.
- Burns PN, Wilson SR, Simpson DH: Pulse inversion imaging of liver blood flow: an improved method for characterization of focal masses with microbubble contrast. *Invest Radiol* 2000; 35: 58–71.
- Whittingham TA: Contrast-specific imaging techniques: technical perspective. In: Quaaia E (ed.): *Contrast Media in Ultrasonography: Basic Principles and Clinical Applications*. Springer, Berlin – Heidelberg – New York 2005: 43–70.
- Wilson SR, Burns P: An algorithm for the diagnosis of focal liver masses using microbubble contrast-enhanced pulse-inversion sonography. *AJR Am J Roentgenol* 2006; 186: 1401–1412.
- Claudon M, Dietrich CF, Choi BI, Cosgrove DO, Kudo M, Nolsøe CP *et al.*: Guidelines and recommendations for contrast-enhanced ultrasound (CEUS) in the liver – update 2012. *Ultraschall Med* 2013; 34: 11–29.
- Piscaglia F, Nolsøe C, Dietrich CF, Cosgrove DO, Gilja OH, Bachmann Nielsen M *et al.*: The EFSUMB Guidelines and Recommendations on the Clinical Practice of Contrast-Enhanced Ultrasound (CEUS): update 2011 on non-hepatic applications. *Ultraschall Med* 2012; 33: 1–30.
- Berrocal T, Gayá F, Arjonilla A: Vesico-ureteral reflux: can the urethra be adequately assessed by using contrast-enhanced voiding US of the bladder? *Radiology* 2005; 234: 235–241.
- Duran C, Valera A, Alguersuari A, Ballesteros E, Riera L, Martín C *et al.*: Voiding urosonography: the study of the urethra is no longer a limitation of the technique. *Pediatr Radiol* 2009; 39: 124–131.
- Duran C, del Riego J, Riera L, Martín C, Serrano C, Palaña P: Voiding urosonography including urethrosonography: high-quality examinations with an optimised procedure using a second-generation US contrast agent. *Pediatr Radiol* 2012; 42: 660–667.
- McCarville MB, Kaste SC, Hoffer FA, Khan RB, Walton RC, Alpert BS *et al.*: Contrast-enhanced sonography of malignant pediatric abdominal and pelvic solid tumors: preliminary safety and feasibility data. *Pediatr Radiol* 2012; 42: 824–833.
- Batko T, Kosiak W, Piskunowicz M, Polczynska K, Piankowski A: Contrast enhanced ultrasound in assessment of solid tumors vasculature in children – one center experience. *Ultraschall Med* 2013; 34: S31–S32.
- Catalano O, Lobianco R, Sandomenico F, Siani A: Splenic trauma: evaluation with contrast-specific sonography and second-generation contrast medium: preliminary experience. *J Ultrasound Med* 2003; 22: 467–477.
- Minarik L, Slim M, Rachlin S, Brudnicki A: Diagnostic imaging in the follow-up of nonoperative management of splenic trauma in children. *Pediatr Surg Int* 2002; 18: 429–431.
- Piskunowicz M, Kosiak W, Batko T: Intravenous application of second-generation ultrasound contrast agents in children: a review of the literature. *Ultraschall Med* 2012; 33: 135–140.
- Piskunowicz M, Kosiak W, Batko T, Adamkiewicz-Drożyńska E, Szarmach A: Intravenous ultrasound contrast agents versus other imaging methods in pediatric patients with neoplastic diseases – a comparison. *J Ultrason* 2013; 13: 438–445.
- Stenzel M: Intravenous contrast-enhanced sonography in children and adolescents – a single center experience. *J Ultrason* 2013; 13: 133–144.

30. Valentino M, Serra C, Pavlica P, Labate AM, Lima M, Baroncini S *et al.*: Blunt abdominal trauma: diagnostic performance of contrast-enhanced US in children – initial experience. *Radiology* 2008; 246: 903–909.
31. Riccabona M: Editorial review: pediatric 3D ultrasound. *J Ultrason* 2014; 14: 5–20.
32. Darge K, Papadopoulou F, Ntoulia A, Bulas DI, Coley BD, Fordham LA *et al.*: Safety of contrast-enhanced ultrasound in children for non-cardiac applications: a review by the Society for Pediatric Radiology (SPR) and the International Contrast Ultrasound Society (ICUS). *Pediatr Radiol* 2013; 43: 1063–1073.
33. Papadopoulou F, Ntoulia A, Siomou E, Sarantidou K, Tsampoulas C, Darge K: Safety of intravesical use of a second generation US contrast agent in children for vesicoureteric reflux detection. *ECR 2011 Book of Abstracts, Insights Imaging* 3; Suppl 1 (SS 1612): B-736.
34. Piskunowicz M, Kosiak W, Batko T, Adamkiewicz-Drozynska E, Piankowski A: “To be or not to be”: intravenous application of second generation ultrasound contrast agents in children – safety considerations. *Ultraschall Med* 2013; 34: S32.
35. Riccabona M: Application of a second-generation US contrast agent in infants and children – a European questionnaire-based survey. *Pediatr Radiol* 2012; 42: 1471–1480.
36. Riccabona M: Contrast media use in pediatrics: Safety issues. In: Thomson HS, Webb AW (eds.): *Contrast Media: Safety Issues and ESUR Guidelines*. Springer, Berlin – Heidelberg 2014: 245–251.
37. Riccabona M, Vivier HP, Ntoulj A *et al.*: ESPR Uroradiology Task Force – Imaging Recommendations in Paediatric Uroradiology – Part VII: Standardized terminology, impact of existing recommendations, and update on contrast-enhanced ultrasound of the paediatric urogenital tract. Report on the mini-symposium at the ESPR meeting in Budapest, June 2013. *Pediatr Radiol* 2014; 44: 1478–1484. DOI: 10.1007/s00247-014-3135-5.
38. Stenzel M, Mentzel HJ: Ultrasound elastography and contrast-enhanced ultrasound in infants, children and adolescents. *Eur J Radiol* 2014; 83: 1560–1569.