

Submitted: 15.06.2014

Accepted: 12.11.2014

## Ocena przydatności badania USG z zastosowaniem głowic wysokiej częstotliwości w diagnostyce neuropatii pourazowych

### Assessment of the utility of ultrasonography with high-frequency transducers in the diagnosis of posttraumatic neuropathies

Berta Kowalska

*Private Specialist Practice Berta Kowalska, Krakow, Poland*

*Correspondence: Berta Kowalska, MD, PhD, Słomczyńskiego 12/8, 31-234 Cracow, Poland, e-mail: berta.kowalska@gmail.com*

DOI: 10.15557/JoU.2015.0002

#### Słowa kluczowe

ultrasonografia,  
neuropatie  
obwodowe  
pourazowe,  
diagnostyka,  
uszkodzenia  
częściowe nerwów,  
uszkodzenia  
całkowite nerwów

#### Streszczenie

Podstawowym celem pracy była ocena przydatności badania ultrasonograficznego z zastosowaniem głowic wysokiej częstotliwości w kwalifikowaniu do leczenia operacyjnego albo zachowawczego neuropatii obwodowych o charakterze pourazowym. Materiał pracy stanowiła grupa 47 osób w wieku 16–65 lat (średnia wieku 33 lata) kierowanych w latach 2009–2011 na badanie USG z klinicznym podejrzeniem neuropatii pourazowych. W grupie tej było 30 mężczyzn i 17 kobiet. Zbadano pacjentów ze zmianami pourazowymi nerwów obwodowych: pośrodkowego, łokciowego, promieniowego, strzałkowego wspólnego, nerwów palcowych, skórnych okolicy naramiennej, nerwu bródkowego, PIN, RSNR. U 21 osób uszkodzenia miały charakter częściowy, u 24 całkowite, w 2 przypadkach doszło do usidlenia nerwu pomiędzy odłami kostnymi. U 17 spośród 21 chorych z rozpoznaniem częściowego uszkodzenia nerwu (80,95%) wykonano badanie EMG. Nie przeprowadzono badań czynnościowych w przypadku uszkodzeń całkowitych, gdy obraz ultrasonograficzny potwierdził wynik badania klinicznego. U wszystkich pacjentów wykonano badanie podmiotowe, przedmiotowe oraz ultrasonograficzne. Do badań ultrasonograficznych wykorzystano aparaty Esaote MyLab 50 i MyLab 60 z zastosowaniem szerokopasmowych głowic liniowych o wysokich częstotliwościach: 6–18 MHz. Nerwy oceniano w skali szarości oraz w opcji dopplera mocy, w przekroju podłużnym i poprzecznym pod kątem lokalizacji, morfologii i stopnia uszkodzenia, ewentualnych wariantów anatomicznych pnia nerwu i patologii przylegających tkanek. Ponadto wykonywano badanie dynamiczne oraz próbę wywołania objawów bólu lub parestezji poprzez palpację miejsca uwidocznionej patologii, a także dokonywano pośredniej oceny nerwów ruchowych i czuciowo-ruchowych na podstawie obrazu unerwianych przez nie mięśni szkieletowych. Analizę zebranego materiału przeprowadzono za pomocą statystyki opisowej. W odniesieniu do weryfikacji klinicznej i operacyjnej zgodność z rozpoznaniem ultrasonograficznym uzyskano w 100% przypadków. Wyniki wskazują, że badanie ultrasonograficzne z zastosowaniem głowic wysokiej częstotliwości jest cenną metodą w kwalifikowaniu do rodzaju leczenia neuropatii obwodowych o charakterze pourazowym.

**Key words**

ultrasonography,  
posttraumatic peripheral  
neuropathies, diagnosis,  
partial nerve injury,  
complete nerve injury

**Abstract**

The primary aim of this paper was to assess the relevance of high-frequency ultrasound examination in qualifying patients for either surgical or conservative treatment of post-traumatic peripheral neuropathies. The study was conducted in a group of 47 patients aged 16–65 (mean age 33) who in 2009–2011 were referred to ultrasound examinations due to a clinical suspicion of posttraumatic peripheral neuropathies. The group included 30 females and 17 males. The patients examined presented with neuropathies of the following peripheral nerves: median, ulnar, common peroneal, digital, cutaneous in the deltoid area, mental, PIN and RSNR. In 21 patients, nerve injuries were partial, and in 24 – complete. In 2 cases, the nerve was entrapped between bony fragments. 17 of 21 patients with partial nerve injuries (80.95%) underwent an EMG examination. No functional tests were conducted in the cases of complete injuries when ultrasound imaging had confirmed the result of the clinical examination. All patients underwent the interview, physical examination and ultrasound examination. Ultrasound examinations were performed with Esaote MyLab 50 and MyLab 60 systems using high-frequency broadband linear transducers: 6–18 MHz. The nerves were evaluated in the gray-scale and in the power Doppler mode in longitudinal and transverse sections for localization, morphology and the grade of injury as well as for possible anatomic variants of the nerve trunk and pathologies of the adjacent tissues. Moreover, a dynamic examination was performed, and it was attempted to induce pain or paresthesia by palpation at the site of the visualized pathology. Additionally, the motor and sensory–motor nerves were assessed indirectly based on the images of the skeletal muscles innervated by these nerves. The analyses of the collected material were performed by means of descriptive statistics. The results of clinical and surgical verification were consistent with ultrasound findings in 100% of cases. The results obtained indicate that high-frequency ultrasonography is a valuable method in qualifying patients for various types of treatment of peripheral neuropathies resulting from trauma.

**Wstęp**

Diagnostyka uszkodzenia nerwu, zwłaszcza we wczesnym okresie pourazowym, ma podstawowe znaczenie w planowaniu metody leczenia oraz dla jego odległych wyników. Obok oceny klinicznej i badań czynnościowych podstawowym badaniem obrazowym jest ultrasonografia. Celem badania USG jest określenie poziomu uszkodzenia, zróżnicowanie jego zakresu (uszkodzenie całkowite albo częściowe), a także, w przypadku uszkodzenia całkowitego, ocena położenia oraz stanu kikutów nerwu i ich odległości od siebie.

Badanie USG jest cenne w diagnostyce rozległych urazów kończyn (np. komunikacyjnych albo na maszynach rolniczych), kiedy dochodzi do masywnych uszkodzeń tkanek miękkich, często z ich ubytkami, utrudniających badanie kliniczne. Złamania w przebiegu tych urazów są najczęściej zaopatrywane poprzez zespolenie implantami metalowymi, co zamyka drogę do dalszej diagnostyki metodą EMG lub MR. Ultrasonografia staje się wówczas badaniem z wyboru, zarówno w ocenie wyjściowej, jak i w monitorowaniu przebiegu leczenia.

Istnieje kilka klasyfikacji uszkodzeń, spośród których najbardziej uniwersalny jest podział według Seddona z 1943 roku oraz Sunderlanda z 1951 roku<sup>(1,2)</sup>. Klasyfikacja Seddona wyróżnia trzy stopnie uszkodzeń nerwów<sup>(1)</sup>:

1. *Neuropraxia* – polega na zaburzeniu przewodzenia impulsów nerwowych przez aksony, bez przerwania ich ciągłości; proces regeneracji trwa kilka tygodni;

**Introduction**

The diagnosis of nerve trauma, particularly at an early posttraumatic stage, is of fundamental importance in planning the treatment and for its late results. Apart from clinical and functional assessment, ultrasonography is the main imaging examination. The aim of a US examination is to determine the level and extent of damage (complete or partial injury), but also, in the case of complete injuries, to assess the localization and condition of the nerve stumps and their distance from each other.

Ultrasonography is a valuable modality in extensive injuries of the extremities (e.g. after traffic accidents or accidents involving agricultural machinery) with resulting massive soft tissue damage, often with its defects that complicate the clinical examination. Fractures resulting from such traumas are usually treated by metal implant fixation, which renders further EMG or MRI examinations impossible. Ultrasonography becomes therefore a method of choice both in initial assessment and when the course of treatment is monitored.

There are several classifications of traumas, but the division made by Seddon in 1943 and by Sunderland in 1951 are the most universal<sup>(1,2)</sup>. The Seddon classification distinguishes three classes of nerve injuries<sup>(1)</sup>:

1. *Neuropraxia* – consists in the interruption of impulse conduction without the loss of axonal continuity; the regeneration process lasts several weeks;

2. *Axonotmesis* – polega na uszkodzeniu aksonu oraz jego osłonki mielinowej przy zachowaniu ciągłości śródnerwia, onerwia i nanerwia, z możliwością regeneracji, która następuje spontanicznie i powoli, w tempie 1 mm na dobę;
3. *Neurotmesis* – jest najpoważniejszym uszkodzeniem nerwu, polegającym na całkowitym przerwaniu struktury aksonów i ich osłonek mielinowych, śródnerwia, onerwia oraz nanerwia.

Klasyfikacja Sunderlanda<sup>(2)</sup> dzieli uszkodzenia nerwów na pięć stopni. W porównaniu z klasyfikacją Seddona stopień I odpowiada *neurotmesis*, a II – *axonotmesis*. Stopień III to przerwanie struktury aksonów oraz śródnerwia przy zachowanej ciągłości onerwia i nanerwia. W stopniu IV zachowane jest jedynie nanerwie, a w stopniu V dochodzi do pełnościennego przerwania pnia nerwu, z widocznymi dwoma oddalonymi od siebie kikutami. W urazach typu *neurotmesis* konieczne jest chirurgiczne odtworzenie ciągłości nerwu, optymalnie w pierwszym tygodniu od urazu. Stąd tak ważna jest ocena ultrasonograficzna. Badanie EMG w tak wczesnej fazie nie jest miarodajne.

Biorąc pod uwagę mechanizmy, można wyróżnić trzy typy uszkodzeń nerwów:

1. rozciągnięcie;
2. zmiżdżenie lub stłuczenie (zwane w polskim piśmiennictwie zdławieniem);
3. przecięcie.

Do uszkodzenia w mechanizmie **rozciągnięcia** dochodzi w czasie zwichnięć stawów (np. w zwichnięciu stawu kolanowego może dojść do uszkodzenia nerwu strzałkowego)<sup>(3,4)</sup>. Mechanizm ten może również dotyczyć uszkodzenia splotu barkowego podczas urazu komunikacyjnego na motorze.

Urazy ze **zmiżdżenia (kompresji)** dotyczą najczęściej nerwów leżących bezpośrednio na podłożu kostnym<sup>(5)</sup>.

**Przecięcie** nerwu może być częściowe lub całkowite. W pierwszych dniach po urazie ocenę, zwłaszcza uszkodzenia częściowego, może komplikować obrzęk oraz obecność izoechogenicznego krwiaka. W takiej sytuacji badanie należy powtórzyć po kilku dniach, aby w ciągu pierwszego tygodnia ustalić ostateczne rozpoznanie. Zwiększy to szansę na powrót funkcji nerwu przy wczesnej interwencji chirurgicznej.

W czasie badania przedoperacyjnego można jednocześnie ocenić nerw, który potencjalnie zostanie użyty do przeszczepu, pod kątem jego ewentualnych bezobjawowych patologii, np. łagodnych zmian rozrostowych lub wariantów anatomicznych. Wiedza o nich pozwoli lepiej zaplanować zabieg operacyjny.

Wstępna diagnostyka neuropatii obwodowych pourazowych obejmuje pełne badanie podmiotowe, badanie przedmiotowe z dokładną oceną neurologiczną komponentu czuciowego, ruchowego i wegetatywnego nerwu oraz badanie

2. *Axonotmesis* – consists in the injury of the axon and the myelin sheath with the preservation of the continuity of the endoneurium, perineurium and epineurium. Regeneration is possible and occurs spontaneously and slowly at a pace of 1 mm per day;
3. *Neurotmesis* – is the most serious nerve damage consisting in total transection of the axons and their myelin sheaths, endoneurium perineurium and epineurium.

The Sunderland classification<sup>(2)</sup> distinguishes five classes of nerve injury. When compared with the Seddon classification, the first class of the Sunderland classification corresponds to *neurotmesis* and the second to *axonotmesis*. The third class is a disruption of the axons and endoneurium with the preservation of the perineurium and epineurium. In the fourth class, only the epineurium is preserved, and in the fifth class, the entire nerve trunk is severed with two stumps visible in a certain distance from each other. In *neurotmesis* injuries, surgical reconstruction of the nerve continuity is necessary. Preferably, this should be done in the first week following the trauma. Ultrasound assessment is therefore important. An EMG examination in such an early stage is not reliable.

When taking into account the mechanisms of trauma, three types of nerve injury may be distinguished:

1. stretching;
2. crushing or bruising [in the Polish literature called “choking” (Polish zdławienie)];
3. severance.

**Stretch** injuries may accompany joint dislocations (e.g. peroneal nerve injury may follow knee luxation)<sup>(3,4)</sup>. This mechanism is also observed in brachial plexus damage after motorcycle accidents.

The traumas resulting from **crushing (compression)** usually concern the nerves located directly on the bone<sup>(5)</sup>.

Nerve **severance** may be partial or complete. In the first days following the trauma, particularly following partial injury, assessment may be complicated by edema and the presence of an isoechoic hematoma. In such a situation, the examination should be repeated after several days so as to establish the final diagnosis within the first week following the trauma. This will increase the chance to restore proper function of the nerve by means of an early surgical intervention.

During a preoperative examination, one may simultaneously assess the nerve which could be used for a potential transplant and check it for possible asymptomatic pathologies such as benign proliferative lesions or anatomical variants. Such knowledge facilitates the planning of surgical procedures.

Early diagnosis of posttraumatic peripheral neuropathies involves a complete interview, physical examination with a proper neurological assessment of the sensory, motor and vegetative components of the nerve and functional

czynnościowe. Coraz częściej w diagnostyce uwzględniane jest badanie USG, a w niektórych przypadkach również MR.

Ultrasonografia umożliwia precyzyjne określenie miejsca i charakteru patologii nerwu obwodowego. Jest wykorzystywana w diagnostyce zarówno przed-, jak i pooperacyjnej. Pozwala na ocenę drobnych gałązek nerwowych, a także długich pni nerwowych. W metodzie wykorzystuje się badanie statyczne oraz dynamiczne. Nerwy oceniane są w tradycyjnej skali szarości B-mode, a także przy wykorzystaniu badania dopplerowskiego.

## Material i metoda

Podstawowym celem pracy była ocena przydatności badania USG z zastosowaniem głowic wysokiej częstotliwości w kwalifikowaniu do leczenia operacyjnego albo zachowawczego neuropatii obwodowych o charakterze pourazowym.

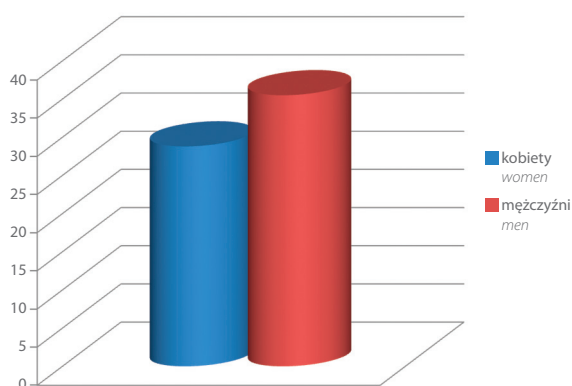
Celami szczegółowymi były:

- ustalenie cech ultrasonograficznych uszkodzeń nerwów obwodowych pod kątem kwalifikacji do leczenia operacyjnego albo zachowawczego;
- określenie wartości diagnostycznej badania USG w ocenie uszkodzeń nerwów w odniesieniu do weryfikacji klinicznej i operacyjnej oraz wyników badań czynnościowych.

## Material pracy

Material pracy stanowiła grupa 47 osób w wieku 16–65 lat (średnia wieku 33 lata) kierowanych w latach 2009–2011 na badanie USG z klinicznym podejrzeniem neuropatii obwodowych. W grupie tej było 30 mężczyzn, w wieku 16–62 lata (średnia wieku 35,5 roku), i 17 kobiet, w wieku 20–65 lat (średnia wieku 28,8 roku) (ryc. 1).

Zbadano pacjentów ze zmianami pourazowymi nerwów obwodowych: pośrodkowego, łokciowego, promieniowego, strzałkowego wspólnego, nerwów palcowych, skórnych okolicy naramiennej, nerwu bródkowego, PIN, RSNR. U 21 osób uszkodzenia miały charakter częściowy, u 24 całkowity, w 2 przypadkach doszło do usidlenia nerwu pomiędzy odłamami kostnymi. W przypadku uszkodzeń częściowych



tests. Ultrasonography is more and more often included as well. In some cases, MRI is conducted.

Ultrasonography allows the localization and character of the peripheral neuropathy to be accurately determined. It is used both pre- and postoperatively. It enables the assessment of slight nerve branches as well as long nerve trunks. Moreover, both static and dynamic examinations can be performed. Nerves are assessed in the conventional gray-scale in the B-mode and Doppler mode.

## Material and methods

The primary aim of this paper was to assess the relevance of high-frequency US examination in qualifying patients for either surgical or conservative treatment of posttraumatic peripheral neuropathies.

The specific objectives were:

- to specify ultrasound features of peripheral nerve injuries in terms of their qualification for surgical or conservative treatment;
- to determine the diagnostic value of ultrasonography in the assessment of nerve injuries with respect to clinical and surgical verification as well as results of functional examinations.

## Material

The study was conducted in a group of 47 patients aged 16–65 (mean age 33) who in 2009–2011 were referred to ultrasound examinations due to a clinical suspicion of peripheral neuropathies. The group included 30 males aged 16–62 (mean age 35.5) and 17 females aged 20–65 (mean age 28.8) (Fig. 1).

The patients examined presented with neuropathies of the following peripheral nerves: median, ulnar, common peroneal, digital, cutaneous in the deltoid area, mental, PIN and RSNR. In 21 patients, nerve injuries were partial, and in 24 – complete. In 2 cases, the nerve was entrapped between bony fragments. In the case of partial injuries, the percentage extent of damage in relation to the remaining

**Ryc. 1.** Wykres przedstawiający średni wiek w zależności od płci w grupie neuropatii pourazowych

**Fig. 1.** Mean age versus sex in the group of patients with posttraumatic neuropathies

na przekroju poprzecznym określano procentowo zakres uszkodzenia w stosunku do pozostałej, prawidłowej struktury nerwu. U 17 spośród 21 osób z rozpoznaniem częściowego uszkodzenia nerwu (80,95%) wykonano badanie EMG. Nie przeprowadzono badań czynnościowych w przypadku uszkodzeń całkowitych, gdy obraz ultrasonograficzny potwierdził wynik badania klinicznego.

Pacjenci byli kierowani na USG przez ortopedów, neurologów oraz fizjoterapeutów. Wszyscy wyrazili pisemną zgodę na udział w badaniu. Badania przeprowadzono w dwóch krakowskich placówkach NZOZ – Intermed oraz TLK Med.

Badania USG wykonano aparatami Esaote MyLab 50 oraz MyLab 60 z zastosowaniem szerokopasmowych głowic liniowych o wysokich częstotliwościach: 6–18 MHz (głównie pasma 12–18 MHz). U pacjentów otyłych oraz w badaniach nerwów zlokalizowanych głęboko posługiwano się dodatkowo głowicami konweksowymi, zapewniającymi głębszą penetrację ultradźwięków.

Nerwy oceniano w skali szarości oraz w opcji dopplera mocy, w przekroju podłużnym i poprzecznym pod kątem:

- lokalizacji, morfologii i stopnia zaawansowania zmian pourazowych;
- ewentualnych wariantów anatomicznych pnia nerwu i patologii przylegających tkanek.

Ponadto:

- wykonywano badanie dynamiczne, obserwując ślizg pnia nerwowego względem przylegających tkanek w czasie maksymalnego zakresu ruchu sąsiadujących stawów;
- przeprowadzano próbę wywołania objawów bólu lub parestezji poprzez palpację miejsca uwidocznionej patologii;
- dokonywano pośredniej oceny nerwów ruchowych i czuciowo-ruchowych na podstawie obrazu unerwianych przez nie mięśni szkieletowych.

Analizy zebranego materiału dokonano za pomocą statystyki opisowej. Wyliczono średnie wartości pomiarów pól powierzchni oraz średnicy zmian pourazowych pni nerwów obwodowych. Analizowane w pracy poszczególne cechy ultrasonograficzne nerwów obwodowych, takie jak echostruktura, przekrwienie, podzielono na podgrupy w celu ustalenia najczęstszych cech obrazu USG nerwów w analizowanych grupach neuropatii. Obliczono również częstość występowania zrostów pni nerwowych z przylegającymi tkankami oraz częstość występowania dolegliwości bólowych w czasie ucisku nerwu głowicą. Analizowano zgodność wyników przeprowadzonych badań USG z badaniami EMG, badaniem klinicznym i weryfikacją operacyjną. Uzyskane wartości przedstawiono w formie rycin.

Artykuł stanowi drugą część cyklu zaplanowanych publikacji, przygotowanych na podstawie rozprawy doktorskiej autorki pt.: *Ocena przydatności badania USG z zastosowaniem głowic wysokiej częstotliwości w diagnostyce neuropatii obwodowych* (promotor: prof. dr hab. n. med. Iwona Sudoł-Szopińska, obrona w dniu 4 listopada 2014 roku w Warszawie).

normal structure was assessed in the transverse section. 17 of 21 patients with partial nerve injuries (80.95%) underwent an EMG examination. No functional tests were conducted in the cases of complete injuries when ultrasound imaging had confirmed the result of the clinical examination.

The patients were referred to a US examination by orthopedists, neurologists and physiotherapists. All patients gave written consent to the participation in the study. The examinations were conducted in two health care facilities in Krakow: Intermed and TLK Med.

The US examinations were performed with Esaote MyLab 50 and MyLab 60 systems using high-frequency broadband linear transducers: 6–18 MHz (mainly of 12–18 MHz). Additionally, in obese patients and when examining deep-located nerves, convex transducers were applied which enabled deeper penetration of the ultrasound beam.

The nerves were evaluated in the gray-scale and in the power Doppler mode in longitudinal and transverse sections in terms of:

- localization, morphology and the grade of injury;
- possible anatomic variants of the nerve trunk and pathologies of the adjacent tissues.

Furthermore:

- a dynamic examination was performed to observe the sliding of the nerve trunk in relation to the adjacent tissues in the maximal movement range of the nearest joints;
- it was attempted to induce pain or paresthesia by palpation at the site of the visualized pathology;
- the motor and sensory-motor nerves were assessed indirectly based on the images of the skeletal muscles innervated by these nerves.

The analyses of the collected material were performed by means of descriptive statistics. Mean cross-sectional areas and diameters of the posttraumatic lesions of the peripheral nerve trunks were calculated. The individual ultrasound features of the peripheral nerves analyzed in this study, such as echostructure and hyperemia, were divided into subgroups to determine the most common US features in individual neuropathies. Moreover, the authors determined the frequency of adhesions between the nerve trunks and adjacent tissues as well as the frequency of pain on compression with the transducer. The agreement of the US examinations with EMG tests, clinical examination and surgical verification was also checked. The values obtained were presented in the figures.

The article is the second part of a series of publications prepared on the basis of the author's doctoral thesis entitled: *Usefulness of ultrasonography with high-frequency transducers in the diagnosis of peripheral neuropathies* (supervised by: Prof. Iwona Sudoł-Szopińska, MD, PhD, defended on November 4, 2014 in Warsaw).



## Wyniki

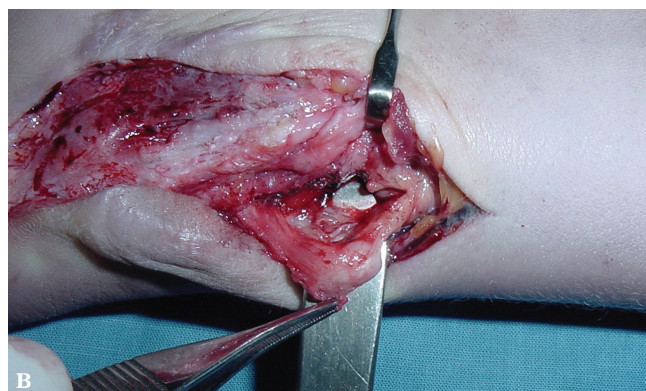
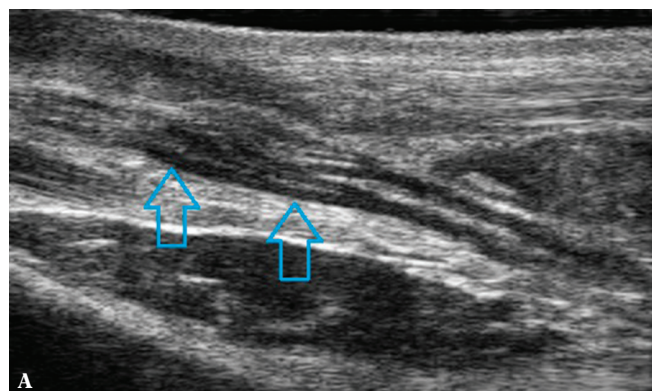
Analizowano następujące cechy ultrasonograficzne badanych neuropatii pourazowych:

### 1. Ciągłość pnia nerwu

W przypadku uszkodzeń częściowych na przekroju poprzecznym nerwu szacowano zakres uszkodzenia, określając w procentach liczbę uszkodzonych pęczków w stosunku do całego przekroju nerwu. Ponadto precyzowano, które pęczki uległy uszkodzeniu: przyśrodkowe, boczne, brzuszne czy grzbietowe (ryc. 2 A, B). Przy uszkodzeniach całkowitych identyfikowano miejsce położenia kikutów, wielkość ewentualnych nerwiaków oraz odległość niezmiętej tkanki obu kikutów (ryc. 3 A, B).

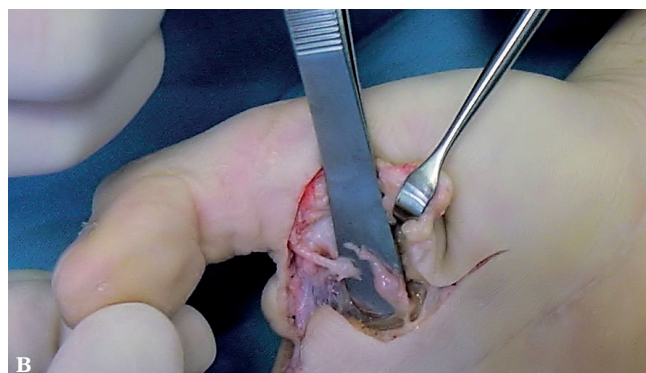
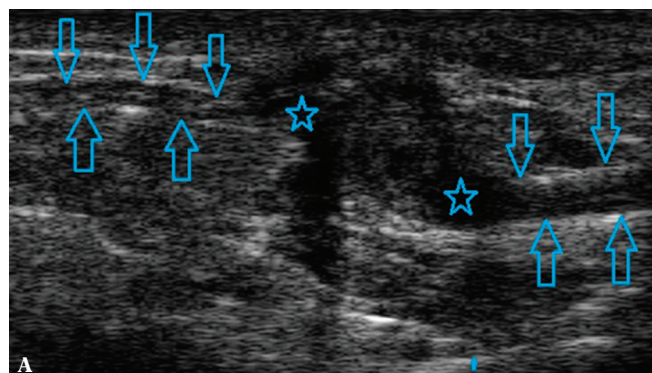
W każdym przypadku określano miejsce uszkodzenia nerwu, podając w centymetrach lub milimetrach jego odległość od charakterystycznych punktów anatomicznych.

- echostruktura nerwów obwodowych;
- unaczynienie nerwów obwodowych;
- wyniki pomiarów.



Ryc. 2. Nerwiak w ciągłości nerwu pośrodkowego (strzałki) w wyniku częściowego uszkodzenia: A. obraz ultrasonograficzny – przekrój podłużny; B. obraz śródoperacyjny

Fig. 2. Neuroma-in-continuity of the median nerve (arrows) resulting from partial injury: A. ultrasound image – longitudinal view; B. intraoperative image



Ryc. 3 A. Obraz ultrasonograficzny uszkodzenia całkowitego nerwu palcowego wspólnego – nerwiaki (gwiazdki), kikuty nerwu (strzałki); B. obraz śródoperacyjny

Fig. 3 A. Ultrasound image of complete injury to the common digital nerve – neuromas (asterisks), nerve stumps (arrows); B. intraoperative picture

## Results

The following ultrasound features were assessed:

### 1. Nerve trunk continuity

In the case of partial injuries, the extent of damage was estimated in the transverse section by providing the percentage of damaged nerve bundles in relation to the entire nerve section. Moreover, it was specified which bundles were damaged: medial, lateral, ventral or dorsal (Fig. 2 A, B). In the case of complete injuries, the localization of stumps was specified, the size of possible neuromas was determined and the distance between the unaltered tissue of both stumps was measured (Fig. 3 A, B).

In each case, the site of nerve damage was specified, and its distance from characteristic anatomic structures was provided in centimeters or millimeters.

- echostructure of the peripheral nerves;
- vascularization of the peripheral nerves;
- measurement results.

Dokonywano pomiarów średnicy oraz długości nerwiaków. W uszkodzeniach całkowitych mierzono odległość niezmięnionej tkanki w obu kikutach (tj. obwodowo w stosunku do nerwiakowatych zniekształceń końców nerwowych).

## 2. Zrosty

U pacjentów przeprowadzano dynamiczne badanie USG pod kątem obecności zrostów pni nerwowych z przylegającymi tkankami. Uruchamiając sąsiednie stawy albo aktywując przylegające aktony mięśniowe, obserwowano, czy dochodzi do prawidłowego ślizgu nanerwia, czy też ulega ono marszczeniu. Głowicę w czasie badania przykładano równolegle do przebiegu pnia nerwowego.

## 3. Tkliwość palpacyjna

Wyjaśnienia co do znaczenia powyższych pojęć przedstawiono w artykule *Ocena przydatności badania USG z zastosowaniem głowic wysokiej częstotliwości w diagnostyce neuropatii uciskowych*, zamieszczonym w numerze 59 „Journal of Ultrasonography”<sup>(6)</sup>.

Na podstawie wyniku badania klinicznego i USG pacjentów kwalifikowano do leczenia operacyjnego bądź zachowawczego. Zoperowano 39 pacjentów, zachowawczo leczono 8 osób.

Obraz ultrasonograficzny neuropatii pourazowych obejmuje szerokie spektrum zmian morfologicznych. W badaniach własnych oceniano ciągłość nanerwia, ciągłość i jednorodność budowy pęczkowej nerwu oraz jego unaczynienie. Obrzęk przy zachowanej ciągłości nanerwia wyrażał się wrzecionowatym pogrubieniem obrysów pnia nerwu. Pomiar pola przekroju na szczycie tego zgrubienia był najbardziej wiarygodnym, powtarzalnym parametrem, wykorzystywanym w badaniach kontrolnych.

Ocena budowy wewnętrznej nerwu nie stwarzała problemu przy zastosowaniu głowic o wysokiej częstotliwości. Określano procent uszkodzonych pęczków w stosunku do zachowanej struktury.

W przypadku uszkodzenia częściowego w procesie regeneracji dochodzi do wytworzenia „nerwiaka w ciągłości”, który jest zmianą o wrzecionowatym kształcie, modelującą część nieuszkodzonych pęczków. Oceniano jego długość oraz średnicę.

W przypadku całkowitego przerwania ciągłości nerwu wykonywano pomiar nie tylko odległości kikutów, ale również odległości pomiędzy odcinkami prawidłowej tkanki nerwowej.

W mechanizmie uszkodzenia o charakterze **rozciągnięcia** zmiany obejmowały pień nerwu na długim odcinku, z przerwaniem ciągłości poszczególnych pęczków na wielu poziomach.

Urazy ze **zmiążdżenia/kompresji** dotyczyły najczęściej nerwów leżących bezpośrednio na podłożu kostnym. Obraz uszkodzonego nerwu był różny w zależności od siły

The diameter and length of neuromas were measured. In the case of complete nerve damage, the distance between the unaltered tissue of both stumps was determined (i.e. peripherally to the neuroma-like deformations of the nerve ends).

## 2. Adhesions

The patients underwent a dynamic US examination to determine the presence of adhesions between nerve trunks and adjacent tissues. By mobilizing the nearest joints or activating the adjacent muscle parts, it was observed whether normal sliding of the epineurium occurs or whether it is “wrinkled.” The transducer was applied parallelly to the course of the nerve trunk.

## 3. Tenderness on palpation

The aforementioned terms were explained in the article entitled: *Assessment of the utility of ultrasonography with high-frequency transducers in the diagnosis of entrapment neuropathies* which was published in the 59<sup>th</sup> issue of „Journal of Ultrasonography”<sup>(6)</sup>.

Based on the clinical and US examinations, the patients were qualified for either surgical or conservative treatment. Thirty-nine patients were operated, and 8 received conservative treatment.

The ultrasound presentation of posttraumatic neuropathies encompasses a wide range of morphological changes. In the author’s own study, the continuity of the epineurium, the continuity and homogeneity of the bundle structure of the nerve and its vascularization were assessed. Edema at the preserved epineurium presents itself as a fusiform thickening of the trunk outlines. The measurement of the cross-sectional area at the apex of this thickening was the most reliable and repeatable parameter used in follow-up examinations.

The assessment of the inner structure of the nerve did not pose any problems when high-frequency transducers were applied. The percentage of damaged bundles in relation to the preserved structure was specified.

In the case of partial injuries, “a neuroma-in-continuity” develops in the regeneration process. Such a neuroma is a lesion of a fusiform which models the part of intact bundles. Its length and diameter were measured.

In the case of complete nerve severance, the distance between the stumps and between the normal nervous tissue was measured.

In the **stretch** injuries, the lesions involved a long fragment of the nerve trunk with the disruption of the continuity of individual bundles at many levels.

The traumas resulting from **crushing/compression** usually concerned nerves located directly on the bone surface. The image of the damaged nerve varied depending on the force and repeatability of the trauma. Slight, but

i powtarzalności urazu. Niewielkie powtarzające się urazy prowadziły do wrzecionowatego, odczynowego pogrubienia pnia nerwu, w tym zgrubienia i zwłóknienia nanerwia oraz jego przekrwienia. Sytuacja ta występuje np. u rowerzystów, u których dochodzi do zmian neuropatycznych gałęzi powierzchownej nerwu łokciowego na poziomie haczyka kości haczykowej (w wyniku mikrourazów o rączkę rowerową). Podobny mechanizm uszkodzenia wystąpił u pacjentki nieumiejącej stosującej automasaż na okolicę bruzdy spiralnej kości ramiennej (ze skutkiem przejściowego porażenia nerwu promieniowego) (ryc. 4) oraz u hokeisty uderzonego krążkiem hokejowym w okolicę szyjki kości strzałkowej (z przejściowym porażeniem nerwu strzałkowego wspólnego) (ryc. 5). Uraz pojedynczy wysokoenergetyczny rzadko prowadził do przerwania ciągłości nerwu. W badaniu USG widoczne były wówczas ogniskowe lub całkowite zatarcie budowy pęczkowej, obrzęk i przekrwienie nerwu. Samo nanerwie również ulegało pogrubieniu (obrzękowi).

**Przecięcie** nerwu może być częściowe i całkowite. W przypadku częściowego uszkodzenia obserwowano odcinkowe, niepełnościennne przerwanie ciągłości nanerwia oraz części pęczków nerwowych. We wczesnej fazie pourazowej występował obrzęk pozostałych pęczków, a także obserwowano obecność organizującego się krwiaka w miejscu uszkodzenia oraz przekrwienie nerwu. Z czasem dochodziło do tworzenia regeneratu składającego się z tkanki nerwowej oraz tkanki łącznej. Przy niekorzystnym zejściu procesu gojenia uszkodzenia częściowego powstawał „nerwiak w ciągłości”.

W pojedynczych przypadkach przy całkowitym (pełnościennym) uszkodzeniu pnia nerwu końce kikutów przylegały do siebie, imitując zachowaną ciągłość nerwu. Wykonywano wówczas docisk głowicą, który powodował ich separację i wywoływał paradoksalny ruch względem siebie. Z czasem na końcach kikutów dochodziło do wytworzenia nerwiaków. Niekiedy kikuty oraz ich nerwiaki były wciągane w blizny przylegających struktur mięśniowych czy powięziowych. Rolą badania USG było w takiej sytuacji precyzyjne określenie ich położenia, co w znacznym stopniu ułatwiło zaplanowanie cięcia chirurgicznego. Często na skórze pacjenta zaznaczano flamastrem położenie kikutów i wykonywano dokumentację zdjęciową bądź zalecano bezpośrednie udanie się z takim oznaczeniem do chirurga (ryc. 6).

## Porównanie wyników badania EMG oraz USG

U 17 pacjentów (36,1%) wykonano badanie EMG. U 1 osoby wynik badania nie potwierdził wyniku ultrasonograficznego oraz weryfikacji operacyjnej, u pozostałych był zgodny.

## Omówienie wyników

Neuropatie nerwów obwodowych stanowią liczną grupę patologii z pogranicza neurologii oraz ortopedii i traumatologii narządu ruchu. Pacjenci z tymi schorzeniami zgłaszają się również do gabinetów rehabilitacyjnych. Przez wiele lat podstawową metodą diagnostyczną neuropatii obwodowych

repeatable traumas led to a fusiform, reactive thickening of the nerve trunk, including thickening and fibrosis of the epineurium and its hyperemia. For instance, such a situation is observed in cyclists who develop neuropathic changes of the superficial branch of the ulnar nerve at the level of the hook of the hamate bone (as a result of micro-traumas against the handlebar). A similar damage mechanism was observed in a female patient who incompetently used automassage in the area of the spiral groove of the humerus (which resulted in transient radial nerve palsy) (Fig. 4) and in a hockey player who was hit with a hockey puck in the region of the neck of the fibula (with transient common peroneal nerve palsy) (Fig. 5). A single high-energy trauma rarely led to a disruption of the nerve continuity. In a US examination, focal or complete blurring of the bundle structure as well as nerve edema and hyperemia were observed. The epineurium itself was also thickened (edema).

Nerve **severance** may be partial or complete. In the case of a partial injury to the nerve, a fragmentary, non-transmural severance of the epineurium and a part of nerve bundles was observed. In an early posttraumatic stage, the following were observed: edema of the remaining bundles, developing hematoma at the site of injury and nerve hyperemia. Over time, a regenerate of the nervous and connective tissue formed. When the outcome of the healing process of a partial injury was unfavorable, “a neuroma-in-continuity” developed.

In single cases of a complete (transmural) injury of the nerve trunk, the ends of the stumps adhered to each other thus mimicking preserved nerve continuity. In such situations, pressure was applied with the transducer which caused their separation and induced a paradoxical reciprocal movement. Over time, neuromas developed at the stump ends. Stumps and their neuromas were sometimes pulled into scars of adjacent muscle or fascia structures. In such a situation, the role of a US examination was to determine their accurate location, which considerably facilitated the planning of the surgical approach. Frequently, the location of stumps was highlighted with a marker on the patients' skin and photographed, or the patients with such markings were referred directly to the surgeon (Fig. 6).

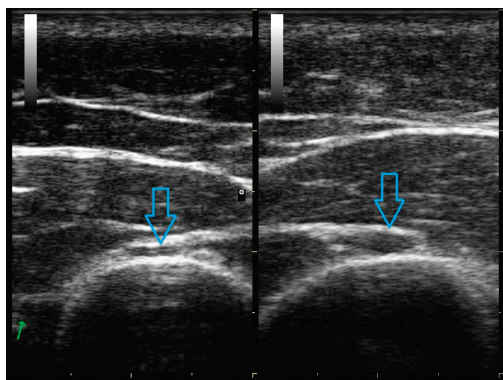
## Comparison of EMG and US findings

EMG examinations were conducted in 17 patients (36.1%). They did not confirm US findings and were inconsistent with the surgical verification in one case. In the remaining cases, they were consistent.

## Discussion

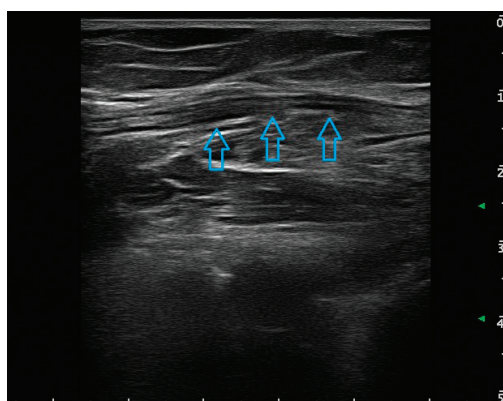
Peripheral neuropathies are a group of numerous pathologies bordering neurology, orthopedics and traumatology. Patients with such conditions also report to rehabilitation clinics. For many years, the basis for the diagnosis was the clinical assessment. In the 1940s, the diagnosis of





**Ryc. 4.** Obraz ultrasonograficzny prawidłowego nerwu promieniowego (strona lewa) oraz nerwu promieniowego z cechami obrzęku (strona prawa) wynikającego z przewlekłego ucisku mechanicznego

**Fig. 4.** Ultrasound image of the normal radial nerve (left side) and the radial nerve with features of edema (right side) resulting from chronic mechanical compression



**Ryc. 5.** Obraz ultrasonograficzny nerwu strzałkowego wspólnego (strzałki) po uderzeniu krążkiem hokejowym – przekrój podłużny

**Fig. 5.** Ultrasound image of the common peroneal nerve (arrows) following a hit with a hockey puck – longitudinal view



**Ryc. 6.** Schematyczny rysunek położenia kikutów uszkodzonego nerwu promieniowego

**Fig. 6.** Schematic figure showing the localization of the stumps of the damaged radial nerve

była ocena kliniczna. W latach 40. ubiegłego wieku diagnostykę patologii nerwów obwodowych poszerzono o czynnościowe badanie elektromiograficzne<sup>(7-9)</sup>. Od lat 90. obserwuje się coraz większą popularność ultrasonografii w diagnostyce neuropatii obwodowych, w tym pourazowych – badanie to w ostatnim 10-leciu stało się wiodącą metodą rozpoznawania i monitorowania leczenia tych patologii.

### Zmiany pourazowe nerwów obwodowych (47 pacjentów)

Pierwsze doniesienia na temat wykorzystania badania USG do oceny zmian pourazowych pni nerwów obwodowych pojawiły się w 1995 roku<sup>(10)</sup>. Już wówczas, mimo dostępu do głowic o niskiej częstotliwości, dotyczyły one trudnego do obrazowania, skomplikowanego anatomicznie splotu barkowego. Japońscy badacze analizowali kształt, echostrukturę, obrysy oraz średnicę korzeni i pni splotu u 12 pacjentów po urazach motocyklowych. Obraz był

peripheral nerve pathologies was expanded to include functional electromyographic tests<sup>(7-9)</sup>. Since the 1990s, ultrasonography has been gaining popularity, also in the diagnosis of posttraumatic peripheral neuropathies. In the past decade, this examination has become the leading method for diagnosis of these pathologies and monitoring of their treatment.

### Post-traumatic changes of the peripheral nerves (47 patients)

The first reports concerning the usage of ultrasonography in the assessment of posttraumatic nerve trunk changes appeared in 1995<sup>(10)</sup>. Despite the access to low-frequency transducers, these reports concerned the anatomically complex brachial plexus that is difficult to visualize. Japanese researchers analyzed the shape, echostructure, outlines and diameter of the roots and trunks of the plexus in 12 patients with traumas following motorcycle accidents.

porównywany ze stroną przeciwną, a następnie weryfikowany śródoperacyjnie. Wynik badania USG potwierdzono operacyjnie u 8 spośród 12 badanych.

Rok później pracę opisującą znaczenie badania USG w diagnostyce neuropatii pourazowych przedstawili Martinoli i wsp.<sup>(11)</sup> Już wówczas autorzy podkreślali, że wraz z rozwojem techniki ultrasonograficznej oraz wiedzy i doświadczenia ultrasonografia ma szansę stać się wiarygodnym narzędziem do wyjściowej diagnostyki, prognozowania, monitorowania leczenia zachowawczego oraz kontroli pooperacyjnej uszkodzeń pni nerwów obwodowych.

W pracy opublikowanej w 2004 roku tureccy badacze przedstawili wnioski oparte na badaniu 14 pacjentów ze zmianami pourazowymi nerwów<sup>(12)</sup>. U 4 stwierdzili obrzęk pęczków, u 3 nerwiaki na kikutchach, u 9 pełnościenne uszkodzenie, a u 5 tkankę bliznowatą w otoczeniu nerwu. Wszystkie badania USG zostały potwierdzone śródoperacyjnie. Podobnie jak w pracy własnej autorzy uznali, że najważniejsze dla chirurga informacje zawarte w opisie USG to: określenie typu uszkodzenia (częściowe, całkowite), poziomu uszkodzenia, stwierdzenie obecności nerwiaków i ich położenia oraz obecności blizn usidlających uszkodzony pień nerwowy.

W 2006 roku ukazało się doniesienie na temat pourazowego uszkodzenia splotu barkowego u 4 pacjentów<sup>(13)</sup>. U 3 osób obraz USG potwierdzono śródoperacyjnie, u 1 w badaniu USG nie uwidoczono patologii stwierdzonej śródoperacyjnie, którą był nerwiak obejmujący włókna korzeni C5–7 zlokalizowany na poziomie mięśnia piersiowego mniejszego. Autorzy podkreślili konieczność dużego doświadczenia w ocenie patologii nerwów, zwłaszcza na tym poziomie. Na długą krzywą uczenia w kontekście oceny USG nerwów obwodowych oraz inne ograniczenia, ale i zalety badania USG wskazują również inni badający<sup>(14)</sup>. Zwracają uwagę na zależność interpretacji obrazu od badającego.

The image was compared with the contralateral side, and verified intraoperatively. The US findings were surgically confirmed in 8 of 12 subjects.

A year later, Martinoli *et al.* published a paper on ultrasonography in diagnosing posttraumatic neuropathies<sup>(11)</sup>. Even then, the authors emphasized that with the development of ultrasound technique and knowledge as well as experience, ultrasonography had a chance to become a reliable tool in initial diagnosis, prognosis, monitoring of conservative treatment and postoperative follow-up of peripheral nerve trunk injuries.

In a paper published in 2004, Turkish authors presented their conclusions from the study conducted in a group of 14 patients with posttraumatic nerve injuries<sup>(12)</sup>. In 4 cases, they observed bundle edema, in 3 – neuromas on the stumps, in 9 – transmural injuries and in 5 – scar tissue in the vicinity of the nerve. All US examinations were verified in surgery. As in the author's own study, the aforementioned authors agreed that the most relevant information for the surgeon concerns: the type of damage (partial, complete), level of damage, presence of neuromas and their localization as well as presence of scars fixing the damaged nerve trunk.

In 2006, a report on 4 patients with posttraumatic brachial plexus injury appeared<sup>(13)</sup>. The US image was verified surgically in 3 patients. In one case, ultrasonography failed to visualize the pathology detected during the surgery, i.e. a neuroma on the fibers of C5–7 roots localized at the level of the pectoralis minor muscle. The authors emphasized the need for experience in assessing neuropathies, particularly at such a region. Other authors also emphasize the long learning curve in US assessment of peripheral nerves and indicate other limitations and advantages of a US examination<sup>(14)</sup>. They draw attention to the examiner-dependent interpretation. Moreover, they emphasize the superiority

Parametr <i>Parameter</i>	Średnia <i>Mean</i>	Odch. stand. <i>SD</i>	Min. <i>Min.</i>	Me <i>Median</i>	Maks. <i>Max.</i>
<b>Pole powierzchni (mm<sup>2</sup>)</b> <i>Cross-sectional area (mm<sup>2</sup>)</i>	16,0	12,8	3	12	50

<b>Echostruktura:</b> <i>Echostructure:</i> 0 – 5 (10,6%) 1 – 7 (14,9%) 2 – 34 (72,3%) 3 – 1 (2,1%)	<b>Przekrwienie:</b> <i>Hyperemia:</i> Tak – 16 (34%) Yes – 16 (34%) Nie – 31 (66%) No – 31 (66%)	<b>Tkliwość:</b> <i>Tenderness:</i> Tak – 44 (93,6%) Yes – 44 (93,6%) Nie – 3 (6,4%) No – 3 (6,4%)	<b>Zrosty:</b> <i>Adhesions:</i> Tak – 37 (78,7%) Yes – 37 (78,7%) Nie – 10 (21,3%) No – 10 (21,3%)	<b>Weryfikacja EMG:</b> <i>EMG verification:</i> 0 – 30 (63,9%) 1 – 16 (34,0%) 2 – 1 (2,1%)
--------------------------------------------------------------------------------------------------------------------	------------------------------------------------------------------------------------------------------------------	-------------------------------------------------------------------------------------------------------------------	--------------------------------------------------------------------------------------------------------------------	---------------------------------------------------------------------------------------------------------

**Tab. 1.** Częstość występowania poszczególnych analizowanych elementów ultrasonograficznych u pacjentów z objawami neuropatii pourazowej  
**Tab. 1.** Frequency in which individual ultrasound elements occurred in patients with symptoms of posttraumatic neuropathies

Podkreślają przewagę USG nad MR w zakresie możliwości oceny długich odcinków pni nerwowych w czasie pojedynczego badania, szybkość oceny i wysoką rozdzielczość obrazu ultrasonograficznego.

Czułość i swoistość badania USG w ocenie neuropatii pourazowych nerwów promieniowego, łokciowego oraz pośrodkowego w badaniach Cartwrighta i wsp. z 2007 roku wyniosły odpowiednio 89% i 95%<sup>(15)</sup>. Badanie polegało na ocenie ultrasonograficznej 12 preparatów kończyn górnych, w których uprzednio w sposób kontrolowany uszkodzono wybrane nerwy. Na 60 uszkodzonych całkowicie nerwów otrzymano 2 wyniki fałszywie dodatnie oraz 2 fałszywie ujemne, pozostałe badania zostały potwierdzone dysekcyjnie.

W tym samym roku Çokluk i wsp. przedstawili wyniki analizy przydatności badania ultrasonograficznego 22 pacjentów z urazami nerwu kulszowego (17) i nerwu udowego (5)<sup>(16)</sup>. U jednej osoby stwierdzono całkowite uszkodzenie pnia nerwu, u pozostałych uraz częściowy. Uszkodzenie poprawnie zlokalizowano w 95,5% przypadków. Autorzy zwrócili uwagę na atuty ultrasonografii w porównaniu z badaniami neurofizjologicznymi: określenie lokalizacji i morfologii miejsca uszkodzenia nerwu, identyfikacja przylegających krwiaków, ciał obcych, tkanek martwiczych oraz uszkodzeń sąsiadujących naczyń, ścięgien i mięśni. Zobrazowano wszystkie nerwiaki i ciała obce. Wnioski obydwu powyższych prac pokrywają się z własnymi.

Największe jak dotychczas opracowanie (202 pacjentów, w tym 117 zweryfikowanych operacyjnie) dotyczące przydatności USG w ocenie neuropatii pourazowych przedstawiono w 2011 roku<sup>(17)</sup>. Wynik badania USG został potwierdzony operacyjnie w 93,7% przypadków. Oceniano budowę pęczkową, onerwie i nanerwie oraz przylegające tkanki. Badane były różne nerwy, w tym pośrodkowy (58), łokciowy (51), promieniowy (57), strzałkowy wspólny (28) i piszczelowy (8). Badacze podzielili urazy nerwów na siedem grup na podstawie oceny budowy pęczkowej, struktury onerwia oraz nanerwia i morfologii przylegających tkanek. W opinii własnej z praktycznego punktu widzenia istotny jest opis obrazowy, pozwalający na podjęcie właściwej decyzji co do sposobu leczenia oraz ułatwiający zaplanowanie i przeprowadzenie operacji.

Na szczególną uwagę zasługują uszkodzenia pourazowe nerwu promieniowego. Ze względu na jego bezpośrednie położenie na powierzchni kostnej jest on podatny na wszelkiego rodzaju urazy. Najczęściej wiążą się one ze złamaniami kości ramiennej (występują u 2–18% pacjentów)<sup>(18,19)</sup>. Dodatkowo nerw bywa uszkodzany w czasie leczenia tych złamań, zachowawczego albo operacyjnego.

Jedną z pierwszych prac na temat diagnostyki ultrasonograficznej porażenia nerwu promieniowego była prospektywna analiza 11 pacjentów po złamaniach kości ramiennej<sup>(20)</sup>. Leczenie operacyjne przeprowadzono u 5 osób, pozostałych 6 leczono zachowawczo, jak się okazało – z powodzeniem. We wszystkich przypadkach wykonano

of US to MRI in the scope of possibilities to assess long nerve trunk fragments during a single examination, the speed of assessment and high image resolution.

The sensitivity and specificity of a US examination in post-traumatic radial, ulnar and median neuropathies was 89% and 95% respectively in a study of Cartwright *et al.* from 2007<sup>(15)</sup>. The study involved ultrasound assessment of 12 upper extremities of cadavers in which the nerves were damaged in a controlled fashion. In the group of 60 transected nerves, 2 false positive and 2 false negative results were obtained. The remaining examinations were verified upon dissection.

In the same year, Çokluk *et al.* presented the results of the analysis concerning the usefulness of an ultrasound examination in 22 patients with sciatic nerve injury (17) and femoral nerve injury (5)<sup>(16)</sup>. Complete nerve trunk injury was observed in one patient; in the remaining cases, the injury was partial. The injuries were accurately localized in 95.5% of cases. The authors emphasized the advantages of ultrasonography by comparing it to neurophysiological tests: determining localization and morphology of nerve injuries, identification of the adjacent hematomas, foreign bodies, necrotic tissue and injuries to the neighboring vessels, tendons and muscles. All neuromas and foreign bodies were visualized. The conclusions drawn from the two papers described above are similar to those obtained in this paper.

To date, the largest study (202 patients, including 117 cases verified surgically) on the usefulness of ultrasonography in the assessment of posttraumatic neuropathies was published in 2011<sup>(17)</sup>. The US findings were verified surgically in 93.7% of cases. The bundle structure, perineurium and epineurium as well as adjacent tissues were assessed. Various nerves were examined including the median nerve (58), ulnar nerve (51), radial nerve (57), common peroneal nerve (28) and tibial nerve (8). The authors divided nerve injuries into seven groups based on the bundle structure, structure of the perineurium and epineurium as well as the morphology of the adjacent tissues. According to the author of this paper, the description should, from the practical point of view, facilitate making correct decisions about the manner of treatment, planning and conducting the surgery.

Particular attention should be paid to posttraumatic injuries of the radial nerve. Due to its direct position on a bony surface, it is susceptible to all types of damage. They are usually associated with humerus fractures (2–18% of patients)<sup>(18,19)</sup>. Moreover, this nerve may sometimes be damaged during treatment of such fractures (conservative or surgical).

One of the first papers on diagnostic ultrasound in radial nerve palsy was a prospective analysis of 11 patients following humerus fractures<sup>(20)</sup>. Surgical treatment was conducted in 5 patients; the remaining 6 patients received conservative treatment which, as it occurred later, was effective. All patients underwent an X-ray examination of



badanie RTG kości ramiennej oraz badanie USG i neurofizjologiczne nerwu. Podobnie jak w badaniach własnych u pacjentów z neuropraksją nerwu nie stwierdzono przerwania ciągłości żadnej z osłonek nerwowych (ani onerwia, ani nanerwia), natomiast wykazano znamienne pogrubienie obrysów nerwu w porównaniu z kończyną zdrową, wyrażające się zwiększeniem średnicy przekroju poprzecznego pnia nerwu (średni wymiar przyśrodkowo-boczny w omawianej pracy wynosił 5,4 mm, w badaniach własnych – 6,7 mm). Uzyskane wyniki autorzy porównywali ze średnicą nerwów promieniowych prawidłowych u 10 zdrowych ochotników, która wyniosła średnio 2,4 mm. Uwidoczniono również zaburzenie echostruktury pęczkowej polegające na poszerzeniu niektórych pęczków na długim odcinku. Było to zgodne z własnymi obserwacjami i dotyczyło wszystkich pacjentów tej grupy.

Badania USG nerwu promieniowego u pacjentów bezobjawowych, mające na celu uściślenie wielkości pola powierzchni przekroju nerwu promieniowego na poziomie bruzdy spiralnej, prowadzili również Foxall i wsp. w 2007, Martinoli i wsp. w 2004 oraz Rossey-Marec i wsp. w 2004 roku<sup>(21–23)</sup>. Prawidłowa wartość mieściła się w granicach 4,0–4,2 mm<sup>2</sup>, natomiast wymiar przednio-tylny wynosił 2,3–3,5 mm.

W badaniach własnych w pięciu przypadkach neuropraksji tego nerwu wartości pola powierzchni przekroju nerwu wahały się od 8 do 38 mm<sup>2</sup>, co pokrywa się z wynikami cytowanych powyżej prac. Do tej grupy zaliczono pacjentów, u których wystąpiły okresowy ucisk lub drażnienie pnia nerwu promieniowego na poziomie bruzdy spiralnej. W jednym przypadku doszło do przejściowego porażenia nerwu na skutek nieumiejętnego automasażu ramienia, w kolejnych trzech w wyniku specyficznej pozycji w czasie odpoczynku nocnego, a w ostatnim w efekcie ucisku przez ochronny naramiennik motocyklowy. U wszystkich osób badanie USG na podstawie zachowanej ciągłości budowy pęczkowej nerwu wykluczyło konieczność leczenia operacyjnego. U trzech pacjentów wykonano badanie EMG, potwierdzające niewielkie zaburzenie przewodnictwa. Pełna funkcja nerwu u wszystkich badanych powróciła po 6 tygodniach.

W materiale własnym patologiczny obraz nerwu z objawami neuropraksji stwierdzono ponadto u pacjenta z uszkodzeniem zmiażdżeniowym nerwu bródkowego. Po kilkakrotnych ostryknięciach przy użyciu niewielkiej ilości Diprophosu (w odstępach 6-tygodniowych) pod kontrolą obrazu USG uzyskano pełen powrót zakresu czucia i normalizację obrazu USG (obraz ultrasonograficzny nerwu był porównywalny ze stroną przeciwną).

Nerw strzałkowy z cechami zmian pourazowych o charakterze neuropraksji oceniano w pracy własnej u jednego pacjenta, hokeisty – z przejściowym porażeniem nerwu w wyniku uderzenia krążkiem hokejowym w okolicę głowy kości strzałkowej. Po urazie pole powierzchni nerwu wyniosło 45 mm<sup>2</sup>, budowa pęczkowa nerwu uległa zaburzeniu, nerw w niewielkim stopniu był przekrwiony. Kontrolne badanie USG wykonane po upływie miesiąca wykazało całkowitą normalizację obrazu nerwu.

the humerus as well as US and neurophysiological examinations of the nerve. As in the author's own study, patients with neuropraxia did not show the loss of continuity of any of the sheaths (either perineurium or epineurium). However, compared to the contralateral healthy extremity, significant thickening of the nerve outlines was observed expressed with an increase in the cross-sectional diameter of the nerve trunk (mean mediolateral dimension in the aforementioned paper was 5.4 mm and in the author's own study – 6.7 mm). These findings were compared with the diameter of normal radial nerves measured in 10 healthy volunteers, the mean value of which was 2.4 mm. Moreover, disordered bundle echostructure was also observed; some bundles were dilated over a long fragment. This is consistent with the author's own findings and concerned all patients from this group.

The US examinations of the radial nerve in asymptomatic patients, the aim of which was to specify the cross-sectional area of the radial nerve at the level of the spiral groove, were also conducted by Foxall *et al.* in 2007, Martinoli *et al.* in 2004 and Rossey-Marec *et al.* in 2004<sup>(21–23)</sup>. The normal values fell within the range of 4.0–4.2 mm<sup>2</sup>, and the antero-posterior dimension was 2.3–3.5 mm.

In five cases of radial nerve neuropraxia in the author's own study, the cross-sectional area ranged from 8 to 38 mm<sup>2</sup>, which is consistent with the results quoted above. This group includes patients with transient compression or irritation of the radial nerve trunk at the level of the spiral groove. In one case, transient nerve palsy developed due to incompetent automassage of the arm. In three cases, palsy developed due to assuming a specific position at night, and in a case of a motorcyclist – as a result of compression applied by a protective shoulder pad. In all patients, ultrasonography ruled out the necessity for surgical treatment due to preserved bundle structure of the nerve. In three patients, EMG tests were conducted and confirmed minimal conduction disorders. The nerve returned to its full function after 6 weeks in all the patients.

Moreover, in the author's own material, a pathological image of the nerve with signs of neuropraxia was found in a patient with damage to the mental nerve resulting from crushing. Following repeated ultrasound-guided injections with low doses of Diprophos (in 6-week intervals), a full return of sensation and normalization of a US image were obtained (the US image of the nerve was comparable to the contralateral side).

The peroneal nerve with features of posttraumatic changes associated with neuropraxia was observed in one patient – a hockey player with transient nerve palsy after being hit with a hockey puck in the region of the head of the fibula. Following the injury, the cross-sectional area of the nerve amounted to 45 mm<sup>2</sup>, the bundle structure was disordered and slight hyperemia was observed. A follow-up US examination conducted after a month showed complete normalization of the image.



W publikacji ośrodka austriackiego z 2005 roku analizie poddano 9 chorych z porażeniem nerwu strzałkowego w przebiegu zwichnięcia stawu kolanowego<sup>(24)</sup>. Oceniano ciągłość nerwu oraz pole powierzchni przekroju, które porównywano z kończyną przeciwległą oraz z obrazem u 11 zdrowych ochotników. Za średnią wartość u osób zdrowych przyjęto 18 mm<sup>2</sup>. W przypadku porażenia nerwu jego pole powierzchni przekroju wynosiło 70 mm<sup>2</sup>. U 5 osób przeprowadzono zabieg operacyjny, który potwierdził obraz USG. Pozostali pacjenci byli skutecznie leczeni zachowawczo. W badaniach własnych wartość pola przekroju nerwu w porównaniu z wynikami badań autorów była mniejsza, co najpewniej wynikało z niewielkiego urazu, jakiego doznał hokeista. Potwierdza to krótki czas rekonwalescencji.

Kolejnym analizowanym pacjentem z objawami przejściowego porażenia nerwu był 45-letni mężczyzna przewlekłe przyjmujący leki przeciwzakrzepowe z powodu przebytego zabiegu wszczepienia sztucznej zastawki aortalnej. Po upadku na łokieć doszło do wynaczynienia krwi do tkanki podskórnej okolicy dołu łokciowego oraz do samego nerwu pośrodkowego. Po 3 dniach od urazu stwierdzono nasilenie obrzęku i narastanie bólu okolicy stawu łokciowego, z jednoczesną utratą czucia w zakresie palca II i III oraz na dłoniowej powierzchni ręki, łącznie z okolicą kłębu. W badaniu USG na poziomie mięśnia nawrotnego obłego uwidocznił się wówczas rozległy krwiak tkanki podskórnej w bezpośrednim sąsiedztwie nerwu oraz w obrębie samego pnia nerwu. Pacjenta wielokrotnie monitorowano w badaniu USG, obserwując stopniową redukcję objętości krwiaka i obrzęku nerwu oraz powrót rysunku pęczkowego pnia nerwowego. Po 17 miesiącach doszło do całkowitej remisji objawów neurologicznych. Obraz ultrasonograficzny nerwu pozostał jednak trwale zmieniony (pogrubienie obrysów pnia, zaburzenie jego echostruktury).

## Wnioski

Badanie USG z zastosowaniem głowic wysokiej częstotliwości jest cenną metodą w kwalifikowaniu do leczenia operacyjnego albo zachowawczego neuropatii obwodowych o charakterze pourazowym.

1. Cechami ultrasonograficznymi uszkodzeń nerwów obwodowych, które w badaniach własnych okazały się najbardziej istotne pod kątem kwalifikacji do leczenia operacyjnego albo zachowawczego neuropatii, były:
  - średnica albo pole powierzchni przekroju poprzecznego nerwu w miejscu uwidocznionej patologii;
  - echostruktura nerwu, przekrwienie nerwu;
  - obecność zrostów w dynamicznym badaniu USG;
  - nieprawidłowości sąsiadujących tkanek (m.in. mięśni, powierzchni kostnych, pochewek ścięgnistych);
  - dolegliwości bólowe prowokowane uciskiem nerwu głowicą.
2. W odniesieniu do weryfikacji klinicznej i operacyjnej zgodność z rozpoznaniem USG uzyskano u wszystkich pacjentów.

In a study conducted in an Austrian center in 2005, the analysis concerned 9 patients with peroneal nerve palsy after knee luxation<sup>(24)</sup>. The continuity of the nerve and cross-sectional area were assessed and compared with the contralateral side and the images of 11 healthy volunteers. The mean value in the healthy individuals was 18 mm<sup>2</sup>. In the case of nerve palsy, its cross-sectional area amounted to 70 mm<sup>2</sup>. In 5 cases, a surgical procedure was conducted which confirmed the US findings. The remaining patients received effective conservative treatment. In the author's own study, the cross-sectional area of the nerve was lower than in the paper discussed above, which apparently resulted from a mild injury sustained by the hockey player. This is confirmed by a short recovery period.

Another case with symptoms of transient nerve palsy was a 45-year-old male chronically treated with antithrombotic medications due to artificial aortic valve implantation. Following a fall on the elbow, the blood was extravasated to the subcutaneous tissue of the cubital fossa and to the median nerve itself. Three days after the injury, edema increased and pain in the region of the elbow exacerbated. Simultaneously, the patient lost sensation in his second and third fingers and on the ventral aspect of his hand, including the region of the thenar eminence. The US examination at the pronator teres muscle showed an extensive hematoma in the subcutaneous tissue in the direct vicinity of the nerve and in the region of the nerve trunk itself. The patient was followed-up repeatedly with ultrasonography. It was observed how the hematoma and edema reduced gradually and how the bundle picture of the nerve trunk returned. Following 17 months, neurological symptoms subsided completely. The ultrasound image remained, however, altered permanently (thickened nerve trunk outline, disordered echostructure).

## Conclusions

High-frequency ultrasonography is a valuable modality in qualifying patients to surgical procedures or conservative treatment of posttraumatic peripheral neuropathies.

1. The ultrasound features of peripheral nerve injuries which in the author's own studies occurred to be the most relevant in terms of qualifying patients for surgical or conservative neuropathy treatment were:
  - diameter or cross-sectional area of the nerve at the site of the visualized pathology;
  - nerve echostructure, hyperemia;
  - presence of adhesions in a dynamic US examination;
  - abnormalities of the adjacent tissues (including muscles, bone surfaces and tendon sheaths);
  - pain reaction to nerve compression with the transducer.
2. The results of clinical and surgical verification were consistent with the ultrasound findings in all patients.

**Konflikt interesów**

*Autorka nie zgłasza żadnych finansowych ani osobistych powiązań z innymi osobami lub organizacjami, które mogłyby negatywnie wpłynąć na treść publikacji oraz rościć sobie prawo do tej publikacji.*

**Conflict of interest**

*The author does not report any financial or personal links with other persons or organizations, which might negatively affect the content of this publication and claim authorship rights to this publication.*

**Piśmiennictwo / References**

- Seddon H: Surgical Disorders of the Peripheral Nerves. Churchill Livingstone, Edinburgh 1975.
- Sunderland S: Nerves and Nerve Injuries. Churchill Livingstone, Edinburgh 1978.
- Martinoli C: Imaging of the peripheral nerves. Semin Musculoskelet Radiol 2010; 14: 461–462.
- Bianchi S, Martinoli C: Ultrasonografia układu mięśniowo-szkieletowego. Tom II. Medipage, Warszawa 2009.
- Marhofer P: Zastosowanie ultrasonografii w blokadach nerwów obwodowych. Zasady i praktyka. MedMedia, Warszawa 2010.
- Kowalska B: Assessment of the utility of ultrasonography with high-frequency transducers in the diagnosis of entrapment neuropathies. J Ultrason 2014; 14: 371–392.
- Banach M, Bogucki A (eds.): Zespoły z ucisku – diagnostyka i leczenie. Medycyna Praktyczna, Kraków 2003.
- Żyluk A, Walaszek I, Szlosser Z: No correlation between sonographic and electrophysiological parameters in carpal tunnel syndrome. J Hand Surg Eur Vol 2014; 39: 161–166.
- Lee D, van Holsbeeck MT, Janevski PK, Ganos DL, Ditmars DM, Darian VB: Diagnosis of carpal tunnel syndrome. Ultrasound versus electromyography. Radiol Clin North Am 1999; 37: 859–872.
- Hayamizu K, Naito K, Ito K: Ultrasonography for traction injuries of the brachial plexus. Nihon Igaku Hoshasen Gakkai Zasshi 1995; 55: 873–877.
- Martinoli C, Serafini G, Bianchi S, Bertolotto M, Gandolfo N, Derchi LE: Ultrasonography of peripheral nerves. J Peripher Nerv Syst 1996; 1: 169–178.
- Cokluk C, Aydin K, Senel A: Presurgical ultrasound-assisted neuroexamination in the surgical repair of peripheral nerve injury. Minim Invasive Neurosurg 2004; 47: 169–172.
- Haber HP, Sinis N, Haerle M, Schaller HE: Sonography of brachial plexus traction injuries. AJR Am J Roentgenol 2006; 186: 1787–1791.
- Bodner G, Buchberger W, Schocke M, Bale R, Huber B, Harpf C *et al.*: Radial nerve palsy associated with humeral shaft fracture: evaluation with US – initial experience. Radiology 2001; 219: 811–816.
- Cartwright MS, Chloros GD, Walker FO, Wiesler ER, Campbell WW: Diagnostic ultrasound for nerve transection. Muscle Nerve 2007; 35: 796–799.
- Çokluk C, Aydin K: Ultrasound examination in the surgical treatment of lower extremity peripheral nerve injuries: part II. Turk Neurosurg 2007; 17: 197–201.
- Zhu J, Liu F, Li D, Shao J, Hu B: Preliminary study of the types of traumatic peripheral nerve injuries by ultrasound. Eur Radiol 2011; 21: 1097–1101.
- Samardzić M, Grujčić D, Milinković ZB: Radial nerve lesions associated with fractures of the humeral shaft. Injury 1990; 21: 220–222.
- Böstman O, Bakalim G, Vainionpää S, Wilppula E, Päätiälä H, Rokkanen P: Immediate radial nerve palsy complicating fracture of the shaft of the humerus: when is early exploration justified? Injury 1985; 16: 499–502.
- Bodner G, Huber B, Schwabegger A, Lutz M, Waldenberger P: Sonographic detection of radial nerve entrapment within a humerus fracture. J Ultrasound Med 1999; 18: 703–706.
- Martinoli C, Bianchi S, Pugliese F, Bacigalupo L, Gauglio C, Valle M *et al.*: Sonography of entrapment neuropathies in the upper limb (wrist excluded). J Clin Ultrasound 2004; 32: 438–450.
- Foxall GL, Skinner D, Hardman JG, Bedforth NM: Ultrasound anatomy of the radial nerve in the distal upper arm. Reg Anesth Pain Med 2007; 32: 217–220.
- Rossey-Marec D, Simonet J, Beccari R, Michot C, Bencteux P, Dacher JN *et al.*: Ultrasonographic appearance of idiopathic radial nerve constriction proximal to the elbow. J Ultrasound Med 2004; 23: 1003–1007.
- Gruber H, Peer S, Meirer R, Bodner G: Peroneal nerve palsy associated with knee luxation: evaluation by sonography – initial experiences. AJR Am J Roentgenol 2005; 185: 1119–1125.