

Submitted: 12.02.2015

Accepted: 10.03.2015

Badanie ultrasonograficzne piersi – oczekiwania chirurga

Breast ultrasound scans – surgeons' expectations

Piotr Bednarski¹, Katarzyna Dobruch-Sobczak², Eryk Chrapowicki³,
Wiesław Jakubowski⁴

¹ Institute of Rheumatology, Spartańska 1, Warsaw, Poland

² Department of Radiodiagnostics, 2nd Ultrasonography Lab, Maria Skłodowska-Curie Memorial Cancer Centre and Institute of Oncology, Warsaw, Poland

³ Cancer Center and Institute of Oncology Maria Skłodowska-Curie Memorial, Warsaw, Poland

⁴ Medical University of Warsaw, 2nd Faculty of Medicine, Department of Diagnostic Imaging, Kondratowicza 8, Warsaw, Poland

Correspondence: Katarzyna Dobruch-Sobczak, MD, PhD, Maria Skłodowska-Curie Memorial Cancer Centre and Institute of Oncology, Wawelska 15B, 02-034 Warsaw, Poland, e-mail: kdsobczak@gmail.com

DOI: 10.15557/JoU.2015.0014

Słowa kluczowe

USG piersi,
leczenie
chirurgiczne,
rak piersi

Key words

breast ultrasound,
surgical treatment,
breast cancer

Streszczenie

W ostatnich latach obserwujemy dynamiczny rozwój metod obrazowania gruczołów piersiowych, zwłaszcza ultrasonografii i badania techniką rezonansu magnetycznego. Wyzwaniem dla tych badań pozostaje jeszcze bardziej precyzyjna ocena anatomii piersi, zwłaszcza pod kątem wczesnego wykrywania zmian subklinicznych, monitorowanie zabiegów biopsyjnych pod kontrolą obrazu ultrasonograficznego, dokładna lokalizacja przedoperacyjna nieprawidłowych zmian w celu optymalizacji leczenia chirurgicznego. Badanie ultrasonograficzne jest podstawowym i wyjściowym badaniem diagnostycznym, na które chirurg kieruje pacjentkę z podejrzeniem zmian patologicznych w piersiach. Uwidocznione w tym badaniu zmiany są na podstawie cech morfologicznych przydzielane do konkretnej kategorii wg klasyfikacji BIRADS-usg. Kolejne stopnie tej klasyfikacji (od 2 do 6) obejmują poszczególne nieprawidłowe zmiany (patologie piersi), szacują ryzyko ich złośliwości i zawierają wskazówki dotyczące dalszego postępowania diagnostyczno-terapeutycznego. W artykule omówiono ważne elementy obrazowania ultrasonograficznego zmian ogniskowych w piersiach, istotne z punktu widzenia leczenia chirurgicznego w poszczególnych kategoriach BIRADS-usg 3, 4, 5 i 6. Zwrócono uwagę na znaczenie badania ultrasonograficznego w ocenie węzłów dołów pachowych przed decyzją dotyczącą leczenia chirurgicznego.

Abstract

Recent years have witnessed a dynamic development of mammary gland imaging techniques, particularly ultrasonography and magnetic resonance imaging. A challenge related to these studies is the increase in the precision of the anatomical assessment of breast, particularly for early detection of subclinical lesions, performance of ultrasound-guided biopsy procedures, and accurate preoperative location of pathological lesions so as to optimize the surgical treatment. Ultrasound imaging is a primary and baseline diagnostic procedure the patient with suspected pathological lesions within

breast is referred to by the surgeon. Lesions visualized in ultrasound scans are classified according to the BI-RADS US assessment categories. The successive categories (2 through 6) encompass individual pathological lesions, estimating the risk of malignancy and provide guidelines for further diagnostic and therapeutic management. This article described the important aspects of ultrasonographic imaging of focal lesions within the breasts as significant from the standpoint of surgical treatment of patients falling within BI-RADS US categories 3, 4, 5, and 6. Attention is drawn to the importance of ultrasound scans in the assessment of axillary fossa lymph nodes before the decision regarding the surgical treatment.

Wprowadzenie

Choroby gruczołu piersiowego zostały opisane po raz pierwszy przez starożytnego chirurga Imhotepa na papirusie pochodzącym z XVII wieku p.n.e. Raka piersi zdefiniowano jako „napęczniały guz piersi”. Autor opisał 45 takich przypadków, przy ostatnim reasumując: leczenie – brak.

Przez ponad 3 tysiące lat rak piersi był chorobą okrytą tajemnicą, wstydem, nieuleczalną, wykrywaną w zaawansowanym stadium. Początkowo leczenie chirurgiczne było bardzo okaleczające. Polegało na rozległych zabiegach usuwania gruczołu piersiowego wraz z mięśniami piersiowymi i węzłami chłonnościami pachowymi, nadobojczykowymi, nierzadko z węzłami znajdującymi się w śródpiersiu⁽¹⁾. Obecnie zabieg radykalnej mastektomii sposobem Halsteda wykonuje się tylko w przypadkach naciekania mięśni piersiowych, a o zakresie leczenia chirurgicznego decyduje stopień zaawansowania choroby wg klasyfikacji TNM.

Badanie ultrasonograficzne (USG) jest jedną z podstawowych metod służących do wykrywania zmian ognikowych, w tym także do oceny zaawansowania raka piersi. Pierwsze badania tą techniką wykonywano na aparatach z głowicami zanurzonymi w wodzie w prezentacji A, w latach 50. XX wieku. W latach 60. Holmes, Wright i Meyerdirk skonstruowali ultrasonograf pozwalający na obrazowanie dwuwymiarowe w prezentacji B-mode z użyciem żelu jako substancji kontaktowej pomiędzy głowicą a badanymi strukturami. W 1963 r. po raz pierwszy wprowadzono na rynek aparat USG. Siedem lat później mammografia została uznana za badanie przesiewowe w kierunku raka piersi⁽²⁾.

W ostatnich latach obserwujemy stały, dynamiczny rozwój metod obrazowania gruczołów piersiowych i ich patologii [USG, USG z sonoelastografią, mammografia (MMG), rezonans magnetyczny (NMR), w tym badanie ze środkiem kontrastowym, oraz pozytonowa emisyjna tomografia (PET)].

Dzięki powszechnej dostępności badań przesiewowych za pomocą MMG oraz USG, rak piersi jest coraz wcześniej wykrywany i skuteczniej leczony. Wyzwaniem dla diagnostyki obrazowej piersi pozostaje dokładniejsza ocena struktur anatomicznych gruczołu pod kątem wykrywania subklinicznych zmian, wykonywanie precyzyjnych zabiegów biopsyjnych pod kontrolą USG, a następnie lokalizacja przedoperacyjna zmian patologicznych, pod kątem optymalizacji leczenia chirurgicznego.

Introduction

Mammary gland disorders were first described by an ancient surgeon, Imhotep, in a papyrus dated to the 17th century BC. The breast cancer was described as “swollen breast tumor”. The author described 45 cases of this type, with a final conclusion of “no cure” presented along with the last case in the series.

For more than 3000 years, breast cancer was a mysterious, abashing and incurable disease detected at a very advanced stage. Initially, the surgical treatment of breast cancer was very mutilating. It consisted in extensive procedures of dissecting the mammary gland along with pectoral muscles and axillary, supraclavicular, and often also mediastinal lymph nodes⁽¹⁾. Currently, Halsted's radical mastectomy is performed only in cases of infiltration of pectoral muscles and the range of surgical treatment is decided on the basis of TNM disease staging.

Ultrasonography (US) is one of the basic methods used in detection of focal lesions, including breast cancer staging. First examinations employing ultrasonographic techniques were performed in A-mode using instrument probes immersed in water in the 1950s. In the 1960s, Holmes, Wright, and Meyerdirk developed an ultrasound scanner facilitating two-dimensional B-mode imaging with the use of gel as a contact substance between the probe and the examined structures. The first ultrasound scanner was marketed in 1963. Seven years later, mammography was considered a breast cancer screening test⁽²⁾.

Recent years have witnessed a continuous, dynamic growth in breast and breast pathologies imaging methods [ultrasonography, ultrasonography and sonoelastography, mammography (MMG), magnetic resonance imaging (MRI), including contrast-enhanced imaging and positron emission tomography (PET)].

Thanks to the wide accessibility of MMG and US screening, breast cancer is increasingly often detected and successfully treated at earlier stages. A challenge related to the diagnostic imaging of breasts is the increase in the precision of the anatomical assessment of the gland for early detection of subclinical lesions, performance of ultrasound-guided biopsy procedures with subsequent preoperative location of lesions to optimize the surgical treatment.

Badanie USG jest podstawowym i wyjściowym badaniem diagnostycznym, na które kieruje chirurg pacjentkę z podejrzeniem zmian patologicznych w piersiach. Badanie to powinno zostać wykonane zgodnie ze standardami Polskiego Towarzystwa Ultrasonograficznego⁽³⁾. Wyniki badania USG są następnie korelowane z wynikami pozostałych badań obrazowych, badań laboratoryjnymi oraz przede wszystkim z badaniem klinicznym.

Ultrasonograficzna ocena zmian ogniskowych w piersiach oraz węzłów chłonnych pachowych

W badaniu ultrasonograficznym po uwidocznieniu nieprawidłowej zmiany należy przypisać jej kategorię w klasyfikacji BIRADS-usg.

Zgodnie z tą klasyfikacją:

- do kategorii BIRADS-usg 2 zaliczane są patologie ogniskowe wykazujące cechy zmian jednoznacznie łagodnych, niewymagające dodatkowych badań oraz weryfikacji biopsyjnej; zalecane jest wykonanie kontrolnego badania USG za 12 miesięcy.

W tej grupie zmian konsultacji chirurgicznej mogą wymagać klinicznie powiększające się zmiany zapalne piersi, w tym torbiele złożone, ropnie czy uszkodzenia implantów piersi (ryc. 1);

- do kategorii BIRADS-usg 3 zaliczane są zmiany najprawdopodobniej łagodne, z prawdopodobieństwem złośliwości <2%.

Kwalifikowane są do niej między innymi: gruczolakowłókniaki (najczęściej występujące łagodne zmiany w piersiach), grubościenne torbiele, poszerzone przewody mlekowe z obecnością gęstej zawartości czy konglomeraty drobnych torbieli.

Zmiany zakwalifikowane do kategorii BIRADS-usg 3, mogą zostać poddane biopsji aspiracyjnej cienkoigłowej (BACC), kontroli za 6 miesięcy lub ocenie w sonoelastografii. Przy podejmowaniu decyzji dotyczącej wyboru postępowania w tej kategorii decydujące znaczenie ma wynik badania

Ultrasound imaging is a primary and baseline diagnostic procedure the patient with suspected pathological lesions within breast is referred to by the surgeon. The scan should be performed in compliance with the standards set forth by the Polish Ultrasound Society⁽³⁾. The results of ultrasound scans are subsequently correlated with the results of other imaging tests and, above all, with the clinical evaluation.

Ultrasonographic assessment of focal lesions within the breasts and the lymph nodes within the axillary fossa

Following visualization of pathological lesions in a ultrasound scan, the lesions should be assigned a category according to the BI-RADS US classification.

According to the classification,

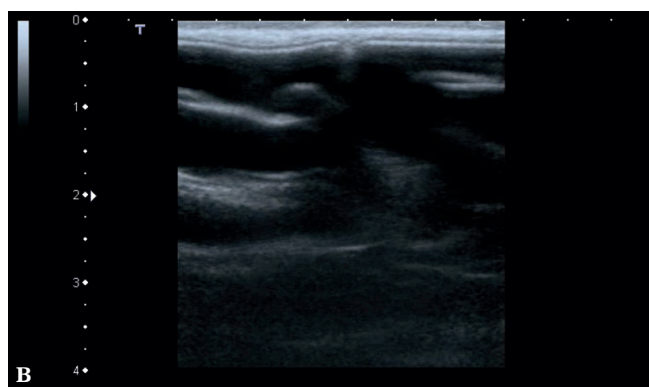
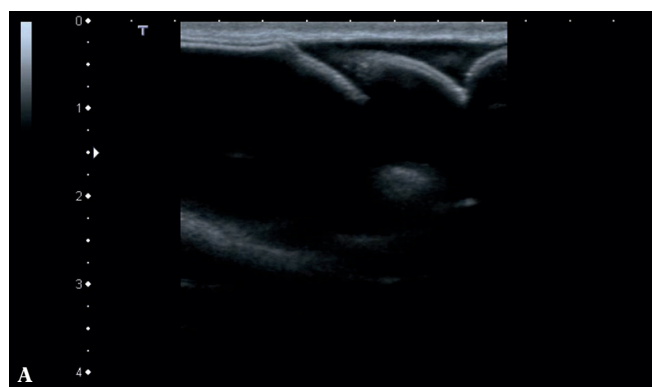
- category BI-RADS US 2 includes focal lesions presenting with features of lesions that are unambiguously benign, requiring no further examinations or biopsy verification; follow-up ultrasound scan is recommended in 12 months.

In this category, surgical consultation may be required by clinically enlarging inflammatory lesions, including complex cysts, abscesses or damages to breast implants (Fig. 1).

- category BI-RADS US 3 includes lesions of a probably benign, with probability of malignancy amounting to <2%.

Lesions classified into this category include fibroadenomas (the most common solid lesions within the breasts), thick-walled cysts, dilated milk ducts with thick contents or small cyst aggregates.

Lesions classified into this category may be subject to fine-needle aspiration biopsy (FNAB), follow-up examination in 6 months, or sonoelastographic examination. Results of surgical evaluation taking into account the patient's age,



Ryc. 1 A, B. Uszkodzenie komory z solą u pacjentki z dwukomorowym implantem
Fig. 1 A, B. Damaged saline chamber in a patient with a dual-chamber implant

chirurgicznego, uwzględniający wiek pacjentki, obciążenia rodzinne oraz preferencje chorej. W tej kategorii weryfikacji mikroskopowej najczęściej poddawane są gruczolakowłókniaki. Cechuje je duża różnorodność budowy w badaniu USG, co odzwierciedla ich złożoną budowę, także histopatologiczną. Według Stavrosa tylko 40–50% gruczolakowłókniaków wykazuje cechy typowe dla kategorii BIRADS-usg 3, obraz pozostałych jest tzw. podejrzany, w związku z czym są one kwalifikowane do kategorii BIRADS-usg 4 (ryc. 2) oraz wymagają weryfikacji histopatologicznej⁽⁴⁾.

Gruczolakowłókniaki asymptomatyczne, nieulegające powiększeniu, zwykle pozostają pod obserwacją i nie wymagają leczenia chirurgicznego. Do leczenia chirurgicznego kwalifikowane są zwykle pacjentki, u których stwierdzono włókniaki szybko rosnące lub przekraczające wielkość 4–5 cm, powodujące dolegliwości bólowe, z cechami atypii czy podejrzeniem rozrostu nowotworowego złośliwego. Zwykle brane są pod uwagę również oczekiwania chorej.

Ryzyko rozwoju raka w gruczolakowłókniakach jest bardzo niskie, dotyczy od 0,002% do 0,125% przypadków. Najczęściej stwierdzane są raki przedinwazyjne [przewodowe (*ductal carcinoma in situ*, DCIS) oraz zrazikowe (*lobular carcinoma in situ*, LCIS)]. Zwykle są to nieduże ogniska rozrostu nowotworowego w obrębie dużych gruczolakowłókniaków, a rokowanie jest lepsze niż w przypadku ogólnego rokowania w raku piersi. W tych przypadkach szczególnie ważne jest monitorowanie w badaniu USG wielkości zmian, ich echogeniczności i echostruktury, kształtu oraz wzorca unaczynienia⁽⁵⁾.

Z uwagi na dużą różnorodność i potencjalnie łagodny charakter zmian należących do tej kategorii, decyzje terapeutyczne, przeważnie o postępowaniu zachowawczym, są podejmowane przede wszystkim na podstawie badania USG. Dokładne określenie morfologii zmiany pozwala na podjęcie właściwej decyzji, uspokojenie chorej i zaplanowaniu kontroli, bez wdrażania dalszej, inwazyjnej diagnostyki.

- do kategorii BIRADS-usg 4 i BIRADS-usg 5 zalicza się tzw. zmiany podejrzane, o prawdopodobieństwie złośliwości przekraczającym odpowiednio 2% i 90%, wymagające wykonania weryfikacji mikroskopowej. W tych kategoriach preferowane jest wykonanie biopsji gruboigłowej – BG (ryc. 3). W niektórych przypadkach (kategorii BIRADS-usg 4 oraz wszystkich kategoriach BIRADS-usg 5), przy negatywnej weryfikacji mikroskopowej do rozważenia pozostaje wykonanie ponownej BG lub biopsji ssącej zmiany (*vacuum assisted biopsy*, VAB) lub biopsji chirurgicznej.

W przypadku stwierdzenia zmiany o łagodnym charakterze w kategorii BIRADS-usg 4, w tym złożonego gruczolakowłókniaka, odpryskowiaka (ryc. 3) zwykle nie jest wymagane dalsze leczenie. Stwierdzenie obecności komórek nowotworowych implikuje postępowanie uzależnione od rodzaju nowotworu i stopnia jego zaawansowania. W sytuacji rozpoznania zarówno raka inwazyjnego, jak i przedinwazyjnego w tych kategoriach zmian, podstawową metodą leczenia jest zabieg chirurgiczny.

family history and preferences are decisive for the choice of therapeutic management.

Fibroadenomas are the most common lesions of this category subjected to microscopic verification. They are characterized by high structural diversity as shown in ultrasound scans, reflecting their complex structure, including histopathological structure. According to Stavros, only 40–50% of fibroadenomas present with features typical of BI-RADS US category 3; presentation of the remaining ones is considered “suspicious”, resulting in their being classified as BI-RADS US category 4 (Fig. 2) and requiring histopathological assessment⁽⁴⁾.

Asymptomatic fibroadenomas, do not become enlarged usually remain monitored and do not require surgical treatment. Patients referred to surgical treatment are usually patients with rapidly-growing fibroadenomas or fibroadenomas larger than 4–5 cm in size, causing pain, presenting with features of atypia, or suspected of malignant growth. Patients' preferences are usually taken into account as well.

The incidence of malignancies in fibroadenomas is very low and accounts for 0.002% to 0.125% of cases. *In situ* carcinomas: ductal (DCIS) and lobular (LCIS) are diagnosed most commonly. Usually, they consist in small foci of malignant growth within large adenofibromas and the prognosis is better compared to the overall prognosis in breast cancer. In these cases, ultrasound monitoring of lesion size, echogenicity, echostructure, shape and vascular pattern is particularly important⁽⁵⁾.

Due to the large diversity and potentially benign character of lesions falling within this category, the therapeutic decisions, usually conservative in nature, are made mainly on the basis of ultrasound scans. Precise determination of lesion morphology ensures appropriate therapeutic decision, increases emotional comfort of the patient as well as facilitates planning further follow-up without more invasive diagnostics.

- Lesions classified as BI-RADS US category 4 and BI-RADS US category 5 are referred to as suspicious lesions characterized by the probability of malignancy being larger than 2% and requiring microscopic verification. Thick needle biopsy is preferred in case of lesions falling within these categories (Fig. 3 A). In exceptional cases, following negative microscopic verification, vacuum-assisted biopsy (VAB) or surgical biopsy may be considered.

In case of benign lesions classified as BI-RADS US category 4, including complex fibroadenoma, hamartoma (Fig. 3) or other benign lesions, no further treatment is required. Determination of cancer cells implies therapeutic management appropriate for the cancer type and stage. In case of an invasive or an *in situ* carcinoma being diagnosed in these categories, primary treatment involves surgical resection.

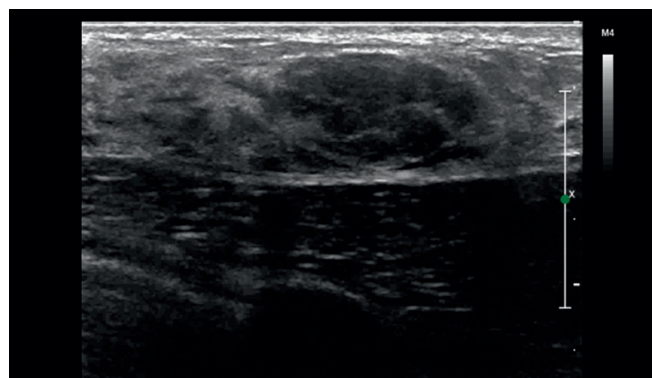
Wyróżnia się dwie formy leczenia chirurgicznego:

- leczenie oszczędzające (*breast conserving therapy*, BCT), polegające na usunięciu guza piersi z marginesem tkanek zdrowych, oznaczeniu łoża klipsami cieniującymi oraz usunięciu wszystkich węzłów chłonnych pachowych (limfadenektomia pachowa, LP) lub procedurze biopsji węzła wartowniczego (BWW) z następową radioterapią piersi;
- amputację piersi, obejmującą usunięcie gruczołu wraz z powięzią mięśnia piersiowego większego oraz węzłami chłonnymi pachy (limfadenektomia lub BWW – jeśli klinicznie węzły pachowe nie są wyczuwalne, cecha cN0).

Radykalną mastektomię sposobem Halsteda wykonuje się tylko w przypadku naciekania mięśni piersiowych.

Diagnostyka USG raka piersi – oczekiwania chirurga

Chirurg oczekuje od diagnosty wykonującego badanie USG u pacjentek kierowanych na badanie przed planowanym leczeniem chirurgicznym, zarówno ze zmianą podejrzaną o rozrost nowotworowy, jak i z rozpoznanym rakiem piersi, precyzyjnej oceny zmiany ogniskowej, w tym: wielkości i położenia, echogeniczności, kształtu, orientacji, brzegów, unaczynienia, obecności zwapnień, oceny położenia zmiany w stosunku do otaczających struktur, takich jak skóra, brodawka sutkowa, mięśnie piersiowe, żebra czy okolicznych tkanek w piersi oraz dołu pachowego.



Ryc. 2. Hypoechoiczna, owalna lita zmiana ogniskowa, o od-cinkowo nierównych brzegach. BIRADS-usg 4. Weryfikacja histopatologiczna: złożony gruczolakowłókniak

Fig. 2. Hypoechoic, oval solid focal lesions with segmentally rough edges; BI-RADS US category 4. Histopathological verification: complex fibroadenomas

There are two basic methods of surgical treatment:

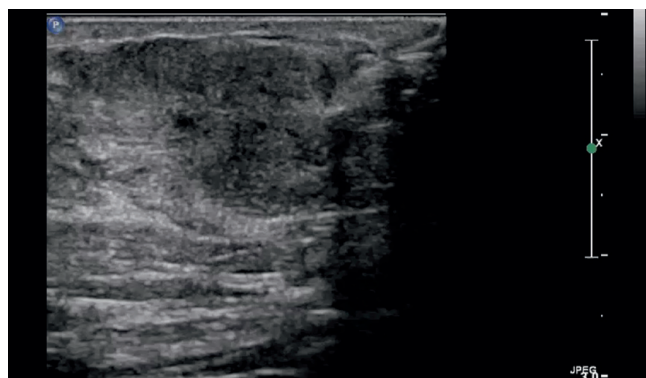
- breast conserving therapy (BCT), consisting in resection of the breast tumor including a healthy margin, placement of radiopaque clips within the tumor bed followed by axillary lymphadenectomy (AL) or sentinel lymph node biopsy (SLNB) and subsequent radiation therapy;
- mastectomy involving resection of the mammary gland including the fascia of the major pectoral muscle and axillary lymph nodes (lymphadenectomy of SLNB, as in the case of cN0).

Radical mastectomy following Halsted's procedure performed only in case of infiltration of pectoral muscles.

Ultrasonographic diagnostics of breast cancer – surgeons' expectations

Surgeons' expectations regarding ultrasound scans performed in patients with lesions suspected of malignant growth and patients diagnosed with breast cancer and referred to ultrasound imaging examinations before planned surgery include the precise assessment of the focal lesion with: the size and location, echo pattern, shape, orientation, margin, vascularity, potential calcifications, evaluation of location relative to the surrounding structures such as skin, nipple, pectoral muscles of ribs, surrounding breast tissues and the axillary fossa.

The size of the tumor is one of the factors taken into consideration in treatment planning. Malignant lesions less



Ryc. 3. 28-letnia pacjentka, stosująca leki antykoncepcyjne, z klinicznie wyczuwalnym bolesnym guzem w okolicy nadbradawkowej w prawej piersi. Wywiad rodzinny w kierunku raka piersi i raka jajnika negatywny. W badaniu USG hypoechoiczna, lita zmiana, o nieostrych brzegach, z przewagą wymiaru AP > LL. BIRADS-usg 4. Zabieg biopsji gruboigłowej. Wynik weryfikacji histopatologicznej: odpryskowiak

Fig. 3. A 28-year-old female, using contraceptives, with clinically palpable tender tumor within the supramamillary region in the right breast. Family history of breast or ovarian cancer negative. Ultrasound scan reveals a hypoechoic, solid lesion with not circumscribed margin, AP dimension >LL dimension. BI-RADS US category 4. Core-needle biopsy. Histopathological verification: hamartomas

Wielkość guza jest jednym z czynników branych pod uwagę przy planowaniu leczenia. Zmiany nowotworowe o wielkości poniżej 3 cm, przy braku obecności zmian wtórnych w innych narządach czy okolicach (M0), są wskazaniem do leczenia oszczędzającego (ryc. 4)⁽⁶⁾. Przeciwwskazaniami do takiego leczenia są:

- rak wielośrodkowy;
- wcześniej stosowana radioterapia na obszar piersi;
- rozległe mikrozwapnienia opisywane w badaniu MMG;
- niektóre kolagenozy;
- brak zgody chorej.

Do przeciwwskazań względnych zaliczamy zabrodawkowe położenie guza oraz ciążę.

U niektórych pacjentek z guzem o wielkości powyżej 3 cm możliwe jest leczenie oszczędzające, szczególnie w specjalistycznych placówkach onkologicznych. Dotyczy ono pacjentek z dużymi piersiami, u których zostanie zachowany efekt kosmetyczny, oraz w przypadkach regresji wielkości guza pod wpływem leczenia systemowego, potwierdzonej w badaniach obrazowych.

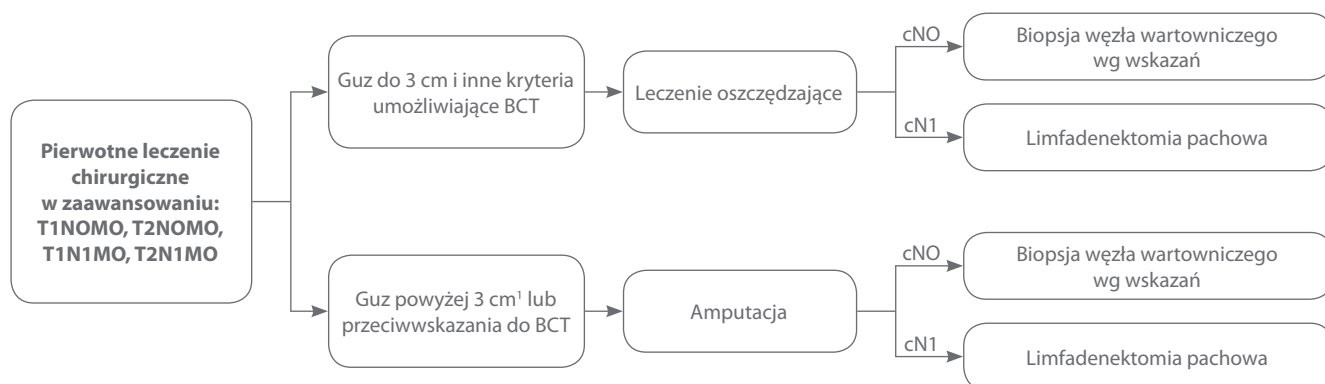
than 3 cm in size and absence of secondary lesions in other organs or regions (M0) are an indication for breast conserving therapy (Fig. 4)⁽⁶⁾. Contraindications for breast conserving therapy include:

- multifocal carcinoma;
- history of radiation therapy delivered to the breast;
- extensive microcalcifications reported in MMG summary;
- certain collagenoses;
- lack of patient's consent.

Relative contraindications include retromamillar location of the tumor and pregnancy.

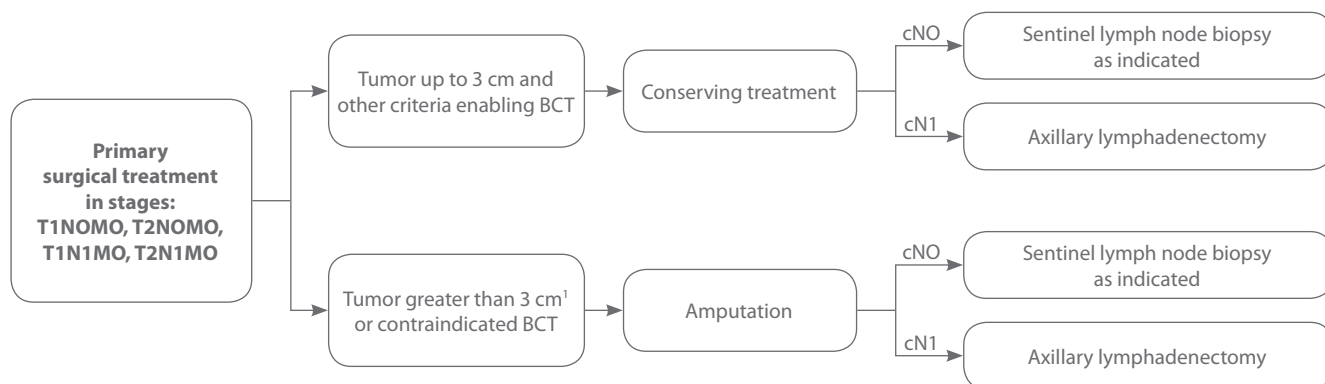
Breast conserving therapy is also possible in patients with tumors >3 cm in size, particularly at specialist oncology centers. This pertains to patients with large breasts in whom the cosmetic effect will be maintained and in cases when the tumor size had regressed secondary to systemic treatment as evidenced by imaging studies.

Dissection of axillary lymph nodes is a standard of care in breast cancer. The lymph node status is an important



¹ U chorych wyrażających wolę leczenia z zachowaniem piersi należy rozważyć indukcyjne leczenie systemowe BCT (*breast-conserving therapy*) – leczenie z zachowaniem piersi.

Ryc. 4. Rodzaje leczenia chirurgicznego wczesnego raka piersi⁽⁶⁾



¹ In patients who wish to receive breast-conserving treatment, induction systemic BCT should be conducted – breast-conserving therapy.

Fig. 4. Types of the surgical treatment of breast cancer⁽⁶⁾

Standardem postępowania w przypadku raka piersi jest usunięcie węzłów chłonnych pachowych. Stan węzłów chłonnych jest ważnym czynnikiem rokowniczym. Dokładna ocena węzłów dołu pachowego oraz okolic nad- i podobojczykowych w badaniu USG, nierzadko połączona z BACC, jest niezbędnym w dzisiejszych czasach elementem pozwalającym chirurgowi właściwie zaplanować zabieg na dole pachowym.

Obecnie pacjentki, u których w klinicznej ocenie dołu pachowego nie są wyczuwalne powiększone węzły chłonne (N0), kwalifikowane są do wykonania procedury biopsji węzła wartowniczego (BWW). Pozwala to uniknąć wykonywania limfadenektomii pachowej, która obarczona jest wieloma niepożądanymi skutkami. Należy jednak podkreślić, że w przypadku stwierdzenia (w badaniu histopatologicznym) makroprzerzutu do węzła wartowniczego chore kwalifikowane są zwykle do kolejnego zabiegu operacyjnego. Liczne publikacje wskazują, iż czułość oceny USG połączonej z weryfikacją w BACC podejrzanych w obrazie USG węzłów chłonnych pozwala z większą dokładnością niż badanie kliniczne dyskwalifikować pacjentki z procedury BWW⁽⁷⁾, tym samym uniknąć wykonywania dwóch zabiegów operacyjnych zamiast jednego.

Badania USG Choi i wsp. wykazały, iż grubość warstwy korowej węzła chłonnego powyżej 3 mm jest czułym wskaźnikiem obecności przerzutów do węzłów dołu pachowego⁽⁸⁾. Istotne jest także określenie liczby widocznych węzłów chłonnych, ich wielkości, kształtu, echogeniczności, oraz nieprawidłowości morfologicznych, takich jak: obraz wnęki węzła, torebki oraz zarysu węzła. Pomocna jest też ocena wzorca unaczynienia za pomocą kolorowego dopplera oraz ocena porównawcza z węzłami chłonnymi przeciwległego dołu pachowego.

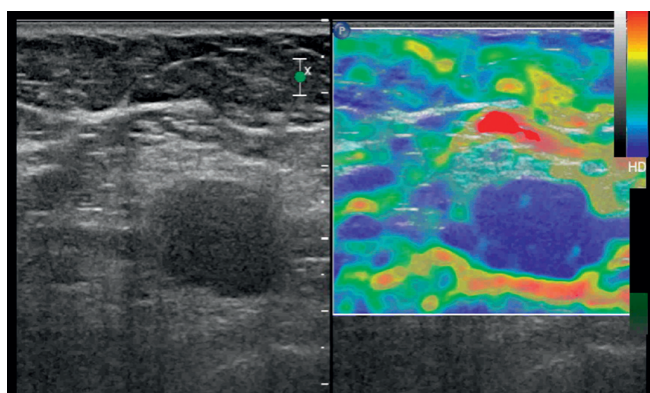
O potencjalnej roli badania USG świadczyć mogą ostatnio opublikowane wyniki badania ACOSOG Z0011, które wskazują na możliwość odstąpienia od limfadenektomii w przypadku zajęcia przerzutami 1–2 węzłów wartowniczych u chorych z cechą kliniczną N0, poddanych zabiegowi oszczędzającemu i uzupełniającej radioterapii z pól tangencjalnych, obejmujących całą pierś wraz z dołem pachowym⁽⁶⁾. Dodatkowo stwierdzenie nieprawidłowych węzłów chłonnych w badaniu USG w okolicy nadobojczykowej oraz potwierdzenie obecności komórek nowotworowych

prognostic factor. Precise ultrasound assessment of the lymph nodes within the axillary fossa as well as in the supraclavicular and subclavicular lesions, often combined with FNAB, is essential for the surgeon in order to properly plan the surgical procedure within the fossa.

Currently, patients with no palpable lymph node enlargement in the clinical evaluation of axillary fossa (N0) are qualified for sentinel lymph node biopsy (SLNB). This allows to avoid axillary lymphadenectomy which is known to be associated with numerous adverse effects. However, it should be stressed that in case of a macrometastasis (as detected in histopathological examination) into the sentinel node, patients are usually qualified for another surgical procedure. As demonstrated by numerous publications, sensitivity of ultrasound assessment combined with FNAB verification of lymph nodes presenting with suspicious image in the ultrasound scan allows for more accurate disqualification of patient from the SLNB procedure as compared to clinical examination⁽⁷⁾, thus allowing to avoid a double instead of a single surgical procedure.

Ultrasonographic examinations by Choi *et al.* showed that the thickness of the lymph node cortical layer of more than 3 mm is a sensitive marker of metastases into the lymph nodes within the axillary fossa⁽⁸⁾. Determination of the number of visible lymph nodes, their size, shape, echogenicity or morphological abnormalities such as the image of the nodular hilum, capsule and outline, is also important. Assessment of vascularity by color Doppler scan and comparison with contralateral axillary fossa lymph nodes is also helpful.

The potential importance of ultrasound scans is supported by the results of a recent study ACOSOG Z0011, suggesting a possibility of abandoning lymphadenectomy in case metastatic involvement of 1–2 sentinel nodes in N0 patients subjected to a breast conserving procedure and adjuvant tangential fields radiotherapy covering the entire breast including the axillary fossa⁽⁶⁾. In addition, ultrasound scan detection of abnormal lymph nodes within the supraclavicular region and cytology-confirmed presence of cancer cells within the FNAB (cN3) disqualifies patients from surgical treatment and is an indication for systemic induction treatment (stage IIIC). In case of finding benign neoplastic tumors (including



Ryc. 5. Hipoechogeniczny węzeł chłonny bez widocznej wnęki, o zatartych granicach torebki. W BACC komórki nowotworowe. Pacjentka z rozpoznaniem rakiem piersi została zakwalifikowana do limfadenektomii pachowej

Fig. 5. Hypoechoic lymph node without visible hilum, with indistinct capsular margin. FNAB revealed cancer cells. Patient diagnosed with breast cancer was qualified for axillary lymphadenectomy

w badaniu cytologicznym za pomocą BACC (cN3 – przerzut w węzle nadobojczykowym), dyskwalifikuje z leczenia chirurgicznego i jest wskazaniem do indukcyjnego leczenia systemowego (stopień IIIC). W przypadku stwierdzenia w tej kategorii zmian nowotworowych łagodnych, w tym dysplazji włóknisto-torbielowatej, zalecany jest zabieg tumorektomii bez leczenia uzupełniającego.

Poza oceną przedoperacyjną oraz monitorowaniem zmian, badanie USG jest podstawowym narzędziem kontroli zmian pooperacyjnych, takich jak krwiaki w obrębie gruczołów, zapalenia piersi oraz powikłania związane z następową radioterapią. Ponadto często jest pierwszoplanowym badaniem wykorzystywanym w ocenie palpacyjnej zmian, spośród których niemal połowa odpowiada odmianom prawidłowej budowy gruczołu.

Podsumowanie

Badanie USG gruczołów piersiowych jest nierzadko pierwszoplanowym badaniem wykonywanym w diagnostyce chorób gruczołu piersiowego. Pozwala na precyzyjne szacowanie złośliwości wykrytych zmian ogniskowych, monitorowanie wykonywanych zabiegów biopsyjnych oraz lokalizację zmian przed leczeniem chirurgicznym. Jest nieinwazyjnym oraz powszechnie stosowanym badaniem obrazowym. Obecnie na świecie rekomenduje się tworzenie ośrodków, w których specjaliści z dziedziny chirurgii, onkologii i radioterapii oraz diagnostyki wspólnie podejmują decyzje o sposobie leczenia pacjentek chorych na raka piersi. Takie wielodyscyplinarne podejście, jak w przypadku każdej innej dyscypliny klinicznej i zabiegowej, jest oczywiście optymalne.

Konflikt interesów

Brak konfliktu interesów.

Piśmiennictwo / References

1. Halsted WS: A clinical and histological study of certain adenocarcinoma of the breast, and a brief consideration of the supraclavicular operation and of the results of operations for cancer of the breast from 1889 to 1898 at the Johns Hopkins hospital. *Ann Surg* 1898; 28: 557–576.
2. Sharma B, Martin A, Stanway S, Johnston SR, Constantinidou A: Imaging in oncology – over a century of advances. *Nat Rev Clin Oncol* 2012; 9: 728–737.
3. Jakubowski W, Dobruch-Sobczak K, Migda B: Standardy badań ultrasonograficznych Polskiego Towarzystwa Ultrasonograficznego – aktualizacja. Badanie sonomammograficzne. *J Ultrason* 2012; 12: 245–261.
4. Stavros AT: Lite guzki łagodne: Charakterystyczne rozpoznania patologiczne. In: Stavros AT: Ultrasonografia piersi. Medipage, Warszawa 2007: 528–596.
5. Wu JT, Chen ST, Chen CJ, Kuo YL, Tseng LM, Chen DP *et al.*: Breast cancer arising within fibroadenoma: collective analysis of case reports in the literature and hints on treatment policy. *World J Surg Oncol* 2014; 12: 335.
6. Jassem J, Krzakowski M, Bobek-Bilewicz B, Duchnowska R, Jeziorowski A, Olszewski W *et al.*: Rak piersi. In: Krzakowski M, Warzocha K. Zalecenia postępowania diagnostyczno-terapeutycznego w nowotworach złośliwych. Via Medica, Gdańsk 2013: 213–257.
7. Lyman GH, Temin S, Edge SB, Newman LA, Turner RR, Weaver DL *et al.*: Sentinel lymph node biopsy for patients with early-stage breast cancer. American Society of Clinical practice guideline update. *J Clin Oncol* 2014; 32: 1365–1383.
8. Choi YJ, Ko EY, Han BK, Shin JH, Kang SS, Hahn SY: High-resolution ultrasonographic features of axillary lymph node metastasis in patients with breast cancer. *The Breast* 2009; 18: 119–122.

fibrocystic breast disease) in this category of lesions, the recommended treatment involves tumorectomy without adjuvant treatment.

Besides preoperative assessment and monitoring of changes, ultrasound scans are also basic tools for the monitoring of postoperative lesions such as intraglandular hematomas or mastitis as well as for assessment of complications of subsequent radiotherapy. In addition, ultrasound scans are often primary examinations used in the assessment of palpable lesions, nearly half of which corresponds to variants of normal mammary gland structure.

Summary

Ultrasound scan of mammary glands is often the primary examination in the diagnostics of mammary disorders. It allows for precise estimation of malignancy of the detected focal lesions, monitoring of biopsy procedures and localization of lesions prior to surgical treatment. It is a non-invasive and common imaging procedure. Current worldwide recommendations include the establishment of centers where surgery, oncology, radiotherapy and diagnostics specialists can make joint decisions regarding the treatment of breast cancer patients. This is obviously the optimum approach, similar as in the case of any other clinical and procedural discipline.

Conflict of interest

None.