

Submitted: 09.11.2015
Accepted: 14.03.2016

The value of ultrasonography in the diagnosis of varicocele

Wartość ultrasonografii w diagnostyce żyłaków powrózka nasiennego

Tomasz Lorenc, Leszek Krupniewski, Piotr Palczewski,
Marek Gołębiowski

1st Department of Clinical Radiology, Medical University of Warsaw, Warsaw, Poland

Correspondence: Tomasz Lorenc, 1st Department of Clinical Radiology, Medical University of Warsaw, Chałubińskiego 5, 02-004 Warsaw, Poland, tel.: +48 22 502 10 73, fax: +48 22 502 21 10, e-mail: tlorenc@wum.edu.pl

DOI: 10.15557/JoU.2016.0036

Key words

varicocele,
scrotum,
infertility,
spermatic cord,
ultrasonography

Abstract

A varicocele is described as pathologically enlarged, tortuous veins of the pampiniform plexus, leading to an increased testicular temperature and adrenal metabolite reflux into the testes. Varicocele can impair spermatogenesis and is considered to be the most common cause of male infertility. Patients may palpate a thickening in the scrotum or complain of dull scrotal or inguinal pain, which increases when standing or during erection. In the case of a sudden onset of varicocele in elderly men, it is necessary to exclude renal tumor and extend diagnostic ultrasound with the assessment of the abdominal cavity. The diagnosis of varicocele is based on medical history and physical examination, which involves palpation and observation of the scrotum at rest and during the Valsalva maneuver. Ultrasound is the imaging method of choice. The width and the number of vessels in the pampiniform plexus as well as the evaluation and measurement of regurgitation during the Valsalva maneuver are typical parameters analyzed during ultrasound assessment. However, diagnostic ultrasound is still a controversial method due to numerous and often divergent classification systems for varicocele assessment as well as its poor correlation with clinical manifestations. As a result of introduction of clear ultrasound criteria as well as the development of elastography and nuclear magnetic resonance, diagnostic imaging can play an important role in assessing the risk of damage to the testicular parenchyma, qualifying patients for surgical treatment and predicting the effects of therapy.

Słowa kluczowe

żyłaki powrózka
nasiennego,
moszna,
niepłodność,
powrózek nasienny,
ultrasonografia

Streszczenie

Żyłaki powrózków nasiennych to patologicznie poszerzone, kręte żyły spłotu wiciowatego, prowadzące do wzrostu temperatury jąder i refluksu metabolitów z nadnerczy do jąder. Żyłaki powrózków nasiennych mogą zaburzać spermatogenezę i uważane są za najczęstszą przyczynę niepłodności u mężczyzn. Chorzy mogą wyczuwać zgrubienie w mosznie lub skarżyć się na tępe pobolewanie moszny bądź pachwiny, nasilające się w pozycji stojącej lub w czasie erekcji. Nagłe pojawienie się żyłaków powrózka nasiennego u starszych mężczyzn wymaga wykluczenia guza nerki i konieczne jest wówczas poszerzenie diagnostyki ultrasonograficznej o badanie jamy brzusznej. Podstawą rozpoznania żyłaków powrózka nasiennego są wywiad i badanie przedmiotowe, które opiera się na palpacji i obserwacji worka mosznowego w spoczynku oraz podczas próby Valsalvy. Ultrasonografia stanowi metodę z wyboru w ocenie obrazowej. Szerokość i liczba na-

czyń splotów wiciowatych oraz ocena i pomiar fali wstecznej podczas próby Valsalvy to typowe parametrybrane pod uwagę podczas oceny ultrasonograficznej. Diagnostyka ultrasonograficzna jest jednak nadal metodą kontrowersyjną, ze względu na liczne, często rozbieżne klasyfikacje służące ocenie żyłaków, jak również niską korelację z objawami klinicznymi. Opracowanie jasnych kryteriów ultrasonograficznych oraz rozwój elastografii i tomografii rezonansu magnetycznego mogą sprawić, że w przyszłości diagnostyka obrazowa będzie odgrywać istotną rolę w ocenie ryzyka uszkodzenia mięszoj jąder, kwalifikowaniu pacjentów do leczenia operacyjnego i przewidywaniu efektów terapii.

Introduction

A varicocele, defined as a pathological enlargement of the pampiniform plexus with veins often running in a winding course, is considered the most common cause of male infertility⁽¹⁾. The incidence of varicocele in males with primary (35%) and secondary (80%) infertility is significantly higher compared to the general male population (15%)⁽²⁾. Epidemiological data also indicate an increasing incidence of varicocele with age: varicocele is rarely reported in children under 10 years of age; it affects 7–14% of boys during puberty; and shows an about 10%-increase in the incidence per each decade of life^(3–5). The etiology of varicocele is multifactorial. Differences in the course of testicular veins are considered to underlie the higher incidence of left-sided varicocele (>80% of cases). The left testicular vein runs vertically and enters the left renal vein at a right angle, which predisposes to turbulent blood flow and reverse pressure, while the right testicular vein opens directly into the inferior vena cava at a sharp angle^(6,7). The lack or incompetence of testicular vein valves are another factor predisposing to reverse pressure. Sofikitis *et al.* showed the absence of valves in the left testicular vein at the pelvic and lumbar level in 33% and 37% of patients, respectively⁽⁸⁾. Testicular venous developmental variants are significantly more commonly observed in boys with varicocele compared to adult men^(9,10). Compression of the left renal or testicular vein, either as a result of the so-called nutcracker mechanism or due to renal or retroperitoneal tumors, is a relatively rare cause of varicocele^(6,11). A sudden onset of varicocele in a man over the age of 30 years requires the exclusion of renal tumors, particularly in elderly patients. In such cases it is necessary to extend diagnostic ultrasonography with abdominal examination.

Researchers suggested several pathophysiological mechanisms underlying the adverse effects of varicocele. It seems that an increase in the scrotal temperature is the most likely cause of endocrine and spermatogenic testicular dysfunction^(12,13). Spermatogenesis disorders can also result from renal and adrenal metabolite reflux into the left testicular vein^(14,15). It has also been shown that Leydig cell dysfunction with a secondary reduction of intratesticular testosterone levels as well as an impairment of both Sertoli cell secretory function and sperm maturation process affect both testes, regardless of whether the varicocele is uni- or bilateral^(16,17). Varicocele reduces semen quality. In such cases, treatment using varicocelectomy or obliteration of varicose veins is attempted. Indications for this type of treatment include infertility and pain during physical activ-

Wprowadzenie

Żyłaki powrózka nasiennego, definiowane jako patologiczne poszerzenie żył splotu wiciowatego, często z ich krętym przebiegiem, uważa się za najczęstszą przyczynę niepłodności u mężczyzn⁽¹⁾. Skala występowania żyłaków powrózka nasiennego u mężczyzn z pierwotną (35%) i wtórną (80%) niepłodnością jest znacznie większa niż w ogólnej populacji męskiej (15%)⁽²⁾. Dane epidemiologiczne wskazują również na wzrost częstości występowania żyłaków powrózka nasiennego wraz z wiekiem: są one rzadkością u dzieci poniżej 10. roku życia, występują u 7–14% chłopców w okresie dojrzewania, a po 30. roku życia obserwuje się około 10-procentowy przyrost częstości występowania na każdą dekadę życia^(3–5). Etiologia żyłaków powrózka nasiennego jest wieloczynnikowa. Za powód częstszego występowania żyłaków powrózka nasiennego po lewej stronie (>80% przypadków) uważa się różnicę w przebiegu żył jądrowych. Lewa żyła jądrowa biegnie pionowo i uchodzi do lewej żyły nerkowej pod kątem prostym, co predysponuje do turbulentnego przepływu krwi i ciśnienia wstecznego, natomiast prawa żyła jądrowa uchodzi bezpośrednio do żyły głównej dolnej pod kątem ostrym^(6,7). Kolejnym czynnikiem warunkującym powstanie ciśnienia wstecznego jest niewydolność lub brak zastawek w żyłach jądrowych. Sofikitis i wsp. wykazali brak zastawek wewnątrz lewej żyły jądrowej na poziomie miednicy i odcinka lędźwiowego odpowiednio u 33% i 37% chorych⁽⁸⁾. U chłopców z żyłakami powrózka nasiennego znacznie częściej niż u dorosłych obserwuje się odmiany rozwojowe żył jądrowych^(9,10). Stosunkowo rzadką przyczyną żyłaków powrózka jest ucisk lewej żyły nerkowej lub jądrowej, zarówno w tzw. mechanizmie dziadka do orzechów, jak i przez guzy nerek lub przestrzeni zaotrzewnowej^(6,11). Nagłe pojawienie się żyłaków powrózka nasiennego u mężczyzny po 30. roku życia nakazuje wykluczyć guza nerki. Szczególnie dotyczy to osób starszych. Konieczne jest wówczas poszerzenie diagnostyki ultrasonograficznej o badanie jamy brzusznej.

Badacze zaproponowali kilka patofizjologicznych mechanizmów odpowiedzialnych za szkodliwy wpływ żyłaków powrózka nasiennego na funkcję jąder. Najbardziej prawdopodobną przyczyną zaburzeń endokrynologicznej i spermatogenetycznej funkcji jądra wydaje się podwyższona temperatura moszny^(12,13). Wpływ na zaburzenia spermatogenezy może mieć również refluks metabolitów nerki i nadnercza do lewej żyły jądrowej^(14,15). Ponadto udowodniono, że zaburzenia czynności komórek Leydiga z wtórnym zmniejszeniem poziomu wewnątrzjądrowego testosteronu oraz upośledzeniem funkcji wydzielniczej ko-

Grade I	Dilatation of the pampiniform plexus palpable only during the Valsalva maneuver, and not at rest
Grade II	Invisible varicocele palpable at rest
Grade III	Visible and palpable varicocele at rest

Tab. 1. *Classification of varicocele according to Dubin and Amelar*

ity or sexual intercourse, which is typical of varicocele⁽¹⁸⁾. Varicocele without concomitant pain or semen pathology is not an indication for surgical treatment. Agarwal *et al.* confirmed in their meta-analysis in 2007 improved semen parameters (number, motility and quality) after procedures in infertile men with varicocele⁽¹⁹⁾.

Clinical assessment

The diagnosis of varicocele is based on medical history and physical examination. Most patients with varicocele are asymptomatic. Other patients may palpate a scrotal thickening above the testis or complain of dull pain in the scrotum or groin, increasing during a long-lasting standing position or erection. Physical examination involves palpation and observation of the scrotum at rest and during the Valsalva maneuver. Classification proposed by Dubin and Amelar is still the most widely used system for the assessment of the severity of varicocele⁽²⁰⁾. It is recommended for qualifying patients for surgical treatment (Tab. 1).

A number of other classification systems can be found in the literature, such as those proposed by Isakov (1977), Łopatkina (1978) or Coolsaet (1980). However, they are not used in common clinical practice. Only the WHO classification, which expanded the division proposed by Dubin and Amelar with the definition of subclinical varicocele, which are diagnosed only based on imaging techniques, has gained general acceptance (Tab. 2)⁽¹⁸⁾.

Physical examination is often ambiguous due to its subjective nature and dependence on the experience of the examiner. It is of limited value in very obese patients, patients with high-located testes, those with a history of surgery in the scrotal or groin region, those with a coexistent hydrocele as well as in patients with postoperative recurrence of varicocele. Ultrasound assessment may be very helpful or even necessary in these cases.

However, the use of ultrasonography is not generally recommended. It is recommended only by the European As-

Subclinical	Non-palpable dilation of the pampiniform plexus, even during the Valsalva maneuver, but visible on ultrasound
Grade I	Palpable dilation of the pampiniform plexus only during the Valsalva maneuver
Grade II	Invisible but clearly palpable dilation of the pampiniform plexus without the Valsalva maneuver
Grade III	Visible and palpable varicocele at rest

Tab. 2. *Classification of varicocele according to the WHO*

Stopień I	Poszerzenie naczyń splotu wiciowatego wyczuwalne tylko przy próbie Valsalwy, ale nie w spoczynku
Stopień II	Żylaki powrózka nasiennego wyczuwalne w spoczynku, ale niewidoczne
Stopień III	Żylaki powrózka nasiennego wyczuwalne i widoczne w spoczynku

Tab. 1. *Klasyfikacja żylaków powrózka nasiennego według Dubina i Amelara*

mórek Sertolego i procesu dojrzewania plemników dotychczas obu jąder; bez względu na to, czy żylaki są jedno- czy obustronne^(16,17).

Żylaki powrózka nasiennego powodują pogorszenie jakości nasienia. Podejmuje się wówczas próby leczenia wariokoektomią lub obliteracją żylaków. Wskazaniami do tego rodzaju leczenia są niepłodność oraz występowanie typowego dla żylaków bólu w czasie wysiłku fizycznego i aktywności seksualnej⁽¹⁸⁾. Żylaki powrózka nasiennego bez współtowarzyszących dolegliwości bólowych oraz patologii nasienia nie stanowią wskazania do leczenia operacyjnego. Agarwal i wsp. w metaanalizie z 2007 roku potwierdzili poprawę parametrów nasienia (liczby, ruchliwości oraz jakości plemników) po zabiegach u bezpłodnych mężczyzn z żylakami powrózka nasiennego⁽¹⁹⁾.

Ocena kliniczna

Podstawą rozpoznania są wywiad i badanie przedmiotowe. U większości pacjentów żylaki powrózka nasiennego nie powodują dolegliwości. Pozostali chorzy mogą wyczuwać zgrubienie w mosznie ponad jądrem lub skarżyć się na tępe pobolewanie moszny bądź pachwiny, nasilające się w długo utrzymywanej pozycji stojącej lub w czasie erekcji. Badanie fizykalne opiera się na palpacji i obserwacji worka mosznowego w spoczynku oraz podczas próby Valsalwy. Do oceny stopnia nasilenia żylaków powrózka nasiennego wciąż najszerszej stosowana jest jedna z pierwszych klasyfikacji, zaproponowana przez Dubina i Amelara⁽²⁰⁾. Jest ona rekomendowana jako kwalifikująca do leczenia operacyjnego (tab. 1).

W literaturze można spotkać szereg innych klasyfikacji, m.in. Isakova (1977), Łopatkina (1978) czy Coolsaeta (1980). Jednak nie stosuje się ich w powszechnej praktyce klinicznej. Ogólną akceptację zyskała jedynie klasyfikacja WHO, która rozszerzyła podział Dubina i Amelara o poję-

Subkliniczne	Niewyczuwalne w badaniu palpacyjnym poszerzenie splotu wiciowatego, nawet podczas próby Valsalwy, ale widoczne w badaniu USG
Stopień I	Poszerzenie naczyń splotu wiciowatego wyczuwalne w badaniu palpacyjnym tylko przy próbie Valsalwy
Stopień II	Wyraźnie wyczuwalne poszerzenie naczyń splotu wiciowatego bez próby Valsalwy, lecz niewidoczne
Stopień III	Widoczne i wyczuwalne żylaki powrózka nasiennego w spoczynku

Tab. 2. *Klasyfikacja żylaków powrózka nasiennego według WHO*

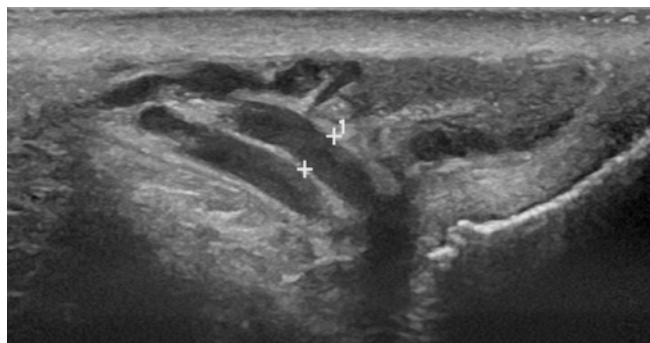


Fig. 1. Varicocele in B-mode presentation ($I = 0.34$ cm)

Ryc. 1. Żyłaki powrózka nasiennego w prezentacji B ($I = 0,34$ cm)

sociation of Urology in patients with visible or palpable dilated veins in the pampiniform plexus⁽²¹⁾. The infertility diagnostics recommended by the American Association of Urology does not involve standard ultrasound assessment in patients with varicocele⁽²²⁾. According to the American Society for Reproductive Medicine, ultrasonography should not be used as a basic examination in all patients with varicocele, but its place in the diagnostic algorithm should be defined as complementary⁽²³⁾. These differences result from the controversy regarding the role of subclinical varicocele in the development of infertility as well as the lack of clearly confirmed beneficial effects of surgical treatment in this patient population^(24,25).

Ultrasonographic assessment

Currently, ultrasound is the most commonly performed imaging technique in patients with varicocele. Non-invasiveness, patient's safety and wide availability are the main advantages of this method⁽²⁶⁾. A linear transducer with a frequency of 7–14 MHz and with real-time Doppler function is the minimum hardware requirement to evaluate varicocele, as in accordance with the American Institute of Ultrasound in Medicine⁽²⁷⁾. It is important to avoid excessive compression of the scrotum by the ultrasound transducer as this reduces the vessel diameter and increases flow rate in Doppler analysis. The apparatus should be able to document the obtained images in analogue or digital form. The examination should be performed in a warm room, using preheated ultrasound gel and ensuring intimacy for the patient.

Ultrasound examination of varicocele is performed in a patient in a supine position. It is preceded by a manual examination of the scrotum, necessary for a proper interpretation of the ultrasound image. The measurement of the diameter of the veins in the pampiniform plexus (Fig. 1) and the assessment of potential reflux are performed in a supine position. This is followed by the Valsalva maneuver, during which the diameters of the veins in the pampiniform plexus are measured and regurgitation is evaluated. It is very important to instruct the patient on the Valsalva maneuver technique as well as to standardize the test so that it is conducted in the same manner and the patient's

cię żyłaków subklinicznych, rozpoznawanych tylko w badaniach obrazowych (tab. 2)⁽¹⁸⁾.

Badanie przedmiotowe, jako obarczone subiektywnym charakterem oceny i zależne od doświadczenia badającego, nierzadko jest niejednoznaczne. Ma ograniczoną wartość u pacjentów bardzo otyłych, z wysoko położonymi jądrami, po przebytej operacji okolicy moszny lub pachwiny, ze współistniejącym wodniakiem jądra oraz u chorych z pooperacyjnym nawrotem żyłaków powrózka nasiennego. W tych przypadkach ocena ultrasonograficzna może okazać się bardzo pomocna lub wręcz niezbędna.

Niemniej jednak stosowanie ultrasonografii nie jest powszechnie zalecane. Jako jedyne rekomenduje ją pacjentom z widocznymi lub wyczuwalnymi poszerzonymi naczyniami spłotu wiciowatego Europejskie Towarzystwo Urologiczne⁽²¹⁾. Zalecana przez Amerykańskie Stowarzyszenie Urologów diagnostyka niepłodności nie obejmuje standardowej oceny ultrasonograficznej u pacjentów z żyłakami powrózka nasiennego⁽²²⁾. Według Amerykańskiego Towarzystwa Medycyny Rozrodu ultrasonografia nie powinna być badaniem podstawowym u wszystkich pacjentów z żyłakami powrózka nasiennego, a jej miejsce w algorytmie diagnostycznym definiowane jest jako uzupełniające⁽²³⁾. Różnice te wynikają z kontrowersji dotyczących roli żyłaków subklinicznych w rozwoju niepłodności, a także braku jednoznacznie potwierzonego korzystnego wpływu leczenia operacyjnego w tej grupie chorych^(24,25).

Ocena ultrasonograficzna

Obecnie ultrasonografia jest najczęściej wykonywanym badaniem obrazowym u pacjentów z żyłakami powrózka nasiennego. Głównymi zaletami ultrasonografii są nieinwazyjność, bezpieczeństwo pacjenta oraz szeroka dostępność⁽²⁶⁾. Niezbędne minimum sprzętowe do oceny ultrasonograficznej żyłaków powrózka nasiennego według Amerykańskiego Instytutu Ultrasonografii w Medycynie stanowi sonda liniowa o częstotliwości 7–14 MHz z możliwością oceny spektrum dopplerowskiego w czasie rzeczywistym⁽²⁷⁾. Bardzo ważne jest unikanie podczas badania nadmiernego ucisku worka mosznowego sondą, gdyż zmniejsza to średnicę naczynia i zwiększa szybkość przepływu w prezentacji dopplerowskiej. Aparat powinien być wyposażony w możliwość dokumentacji otrzymanych obrazów w formie analogowej lub cyfrowej. Badanie zaleca się wykonywać w ciepłym pomieszczeniu, z użyciem ogrzanego żelu ultrasonograficznego, przy zapewnieniu pacjentowi intymnych warunków.

Badanie ultrasonograficzne żyłaków powrózka nasiennego zaczyna się w pozycji leżącej pacjenta. Poprzedza je badanie manualne worka mosznowego, niezbędne do prawidłowej interpretacji obrazu USG. W pozycji leżącej wykonywane są pomiary średnicy naczyń spłotów wiciowatych (ryc. 1) i ocena ewentualnego refluksu. Następnie przeprowadza się próbę Valsalvy, również z pomiarem średnicy naczyń spłotów wiciowatych i oceną fali zwrotnej. Bardzo ważne jest poinstruowanie pacjenta o technice wykonania próby oraz jej standaryzacja, tak aby była przeprowadzana w ten sam

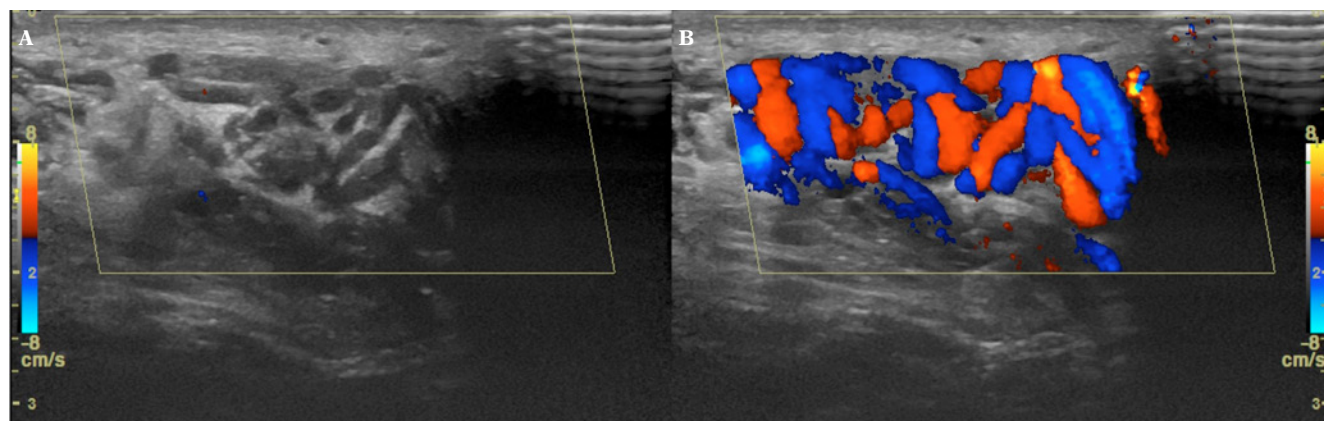


Fig. 2. A. Varicocele. B. Regurgitation during the Valsalva maneuver in color Doppler

Ryc. 2. A. Żyłki powrózka nasiennego. B. Fala wsteczna podczas próby Valsalwy w prezentacji kolorowego dopplera

movements are as limited as possible. This allows to obtain diagnostic images with no motion artifacts. Additionally, the examination should be performed in a standing position and include vascular diameter measurements with the assessment of changes in flow direction between rest and the Valsalva maneuver. The inguinal channel, the upper part of the scrotum as well as the supra- and peritesticular regions should be checked for the presence of varicocele. The US assessment of regurgitation may be performed using color or spectral Doppler. The reverse flow during the Valsalva maneuver is associated with Doppler color changes (Fig. 2). The assessment of reflux based on the spectral flow curve focuses on identifying a change in the flow direction as well as on the measurement of flow duration and maximum velocity (Fig. 3). Ultrasonography also allows for testicular volume measurement, which is of significant importance for the pre- and postoperative assessment as well as conservative treatment^(28,29). The volume is expressed in milliliters, and the measurement is performed using an ellipsoid volume formula, i.e. $0.52 \times \text{length} \times \text{width} \times \text{height}$.

Despite the popularity of ultrasound imaging, there is no universal and recognized system to classify varicocele severity. There are several methods for their assessment, which are mainly based on venous width measurement, evaluation of blood flow direction at rest and during the

spóś podczas całego badania i aby ruchy pacjenta były jak najmniejsze. Pozwala to na uzyskanie diagnostycznych, pozbawionych artefaktów ruchowych obrazów. Dodatkowo badanie winno być wykonywane w pozycji stojącej i zawierać pomiary średnicy naczyń z oceną zmiany kierunku przepływu pomiędzy spoczynkiem a próbą Valsalwy. Obecność żyłaków powrózka nasiennego należy sprawdzić w kanale pachwinowym, w górnej części worka mosznowego, nad najądrzem oraz wokół jądra. Ocena fali zwrotnej w USG może się odbywać za pomocą prezentacji z opcją kolorowego dopplera lub prezentacji spektralnej. Wsteczny przepływ w trakcie próby Valsalwy wiąże się ze zmianą kolorów w rejestracji dopplerowskiej (ryc. 2). Ocena refluksu na podstawie krzywej przepływu w prezentacji spektralnej skupia się na stwierdzeniu zmiany kierunku przepływu oraz pomiarze czasu jego trwania i maksymalnej szybkości (ryc. 3). Ultrasonografia pozwala również na pomiar objętości jądra, co ma duże znaczenie przy ocenie przedoperacyjnej, pooperacyjnej i w leczeniu zachowawczym^(28,29). Objętość podawana jest w mililitrach, a jej pomiar dokonywany z zastosowaniem formuły na objętość elipsoidy, tj. $0,52 \times \text{długość} \times \text{szerokość} \times \text{wysokość}$.

Mimo powszechności badania nadal nie ma uniwersalnej, uznanej klasyfikacji nasilenia żyłaków powrózka nasiennego. Istnieje kilka sposobów ich oceny, które opierają się głównie na pomiarze szerokości żył, ocenie zmiany kierunku

Vascular diameter [mm]	Authors	Source
2	Rifkin <i>et al.</i>	(30)
2	Gonda <i>et al.</i>	(31)
3	Hoekstra <i>et al.</i>	(32)
3	McClure <i>et al.</i>	(33)
3.6	Eskew <i>et al.</i>	(34)
5	Metin <i>et al.</i>	(35)
5.7	Orda <i>et al.</i>	(36)

Tab. 3. Boundary values for the veins in the pampiniform plexus, above which the diagnosis of varicocele is recommended by different authors

Średnica naczyń [mm]	Autorzy	Źródło
2	Rifkin i wsp.	(30)
2	Gonda i wsp.	(31)
3	Hoekstra i wsp.	(32)
3	McClure i wsp.	(33)
3,6	Eskew i wsp.	(34)
5	Metin i wsp.	(35)
5,7	Orda i wsp.	(36)

Tab. 3. Wartości graniczne średnic naczyń spłotów wiciowatych, powyżej których autorzy zalecają rozpoznanie żyłaków powrózka nasiennego

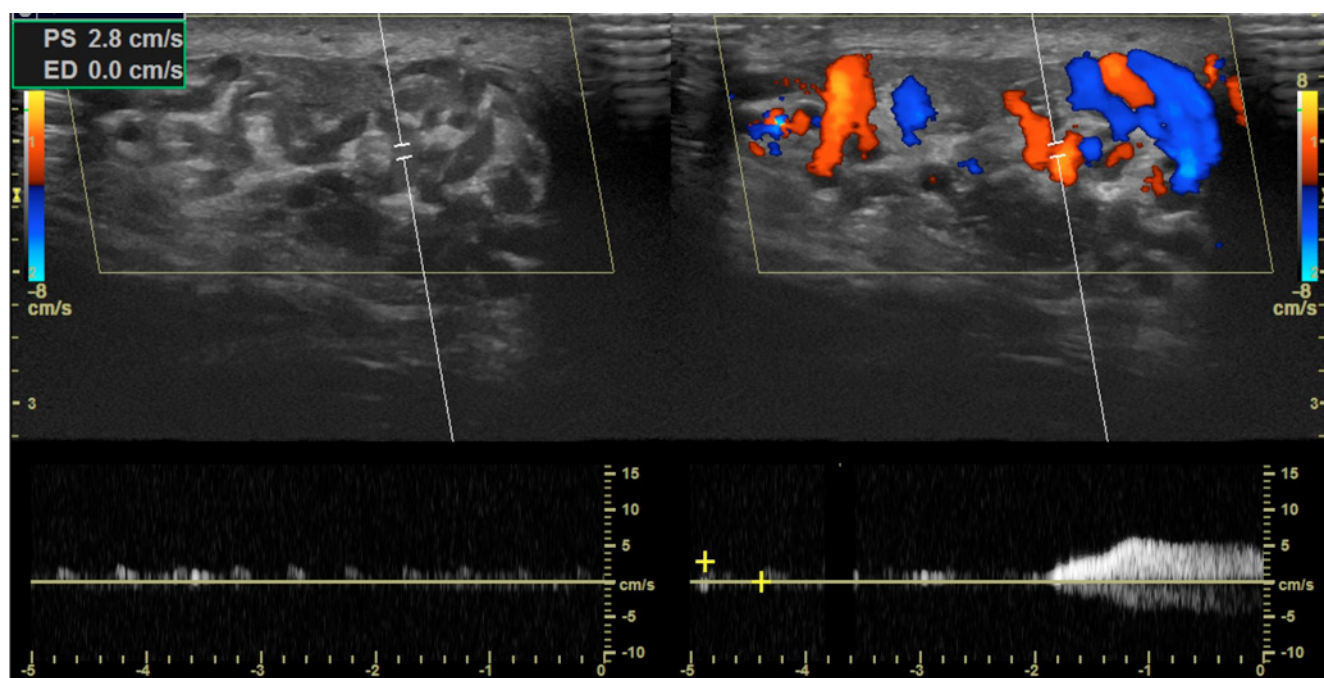


Fig. 3. An assessment of reflux based on the spectral flow curve

Ryc. 3. Ocena refluksu na podstawie krzywej przepływu w prezentacji spektralnej

Valsalva maneuver as well as reflux duration and the rate of regurgitation. Although the first systems for the assessment of the size of varicocele were already based on the measurement of the diameter of the veins in the pampiniform plexus, there still are some discrepancies between the methods for their evaluation. The main reason for this is the lack of clear boundary values for the diameter of the veins in the pampiniform plexus (Tab. 3)^(30–36).

Apart from vascular dilation, the presence of regurgitation is another important parameter for the assessment of varicocele. Varicocele is graded based on reflux assessment by a number of classification systems. One of the first classification systems was proposed by Sarteschi⁽³⁷⁾. Grade 1–3 reflux does not cause scrotal deformation or testicular hypotrophy, which distinguishes it from grade 4 reflux, which is accompanied by scrotal deformation and, often, testicular growth arrest as well as grade 5 reflux, which is always accompanied by testicular hypotrophy (Tab. 4).

This extensive classification is not widely used for the assessment of varicocele, which is also the case of the classification system proposed by Chiou. This system takes into account the maximum venous diameter (scores 0 to 3), the presence of venous plexuses (scores 0 to 3) and a change in flow direction during the Valsalva maneuver (scores 0 to 3). A score of at least 4 is required for the diagnosis of varicocele⁽³⁸⁾. There are several other modifications of the above classification systems, which are also based on reflux assessment, e.g. classification proposed by Ios and Lazzarini⁽³⁹⁾. The criticism of the above described classification systems is primarily related to their poor correlation with the clinical status of patients qualified for varicocele surgical treatment. Furthermore, they are of low

ku przepływu krwi pomiędzy spoczynkiem a próbą Valsalvy oraz długości trwania refluksu i prędkości fali zwrotnej.

Mimo że już pierwsze systemy oceny wielkości żyłaków powrózka nasiennego oparte były na pomiarze średnicy żył splotu wiciowatego, nadal istnieją rozbieżności pomiędzy sposobami ich oceny. Głównym powodem jest brak jednoznacznego określenia wartości granicznych średnic naczyń splotów (tab. 3)^(30–36).

Kolejnym, poza poszerzeniem naczyń, ważnym parametrem oceny żyłaków powrózka nasiennego jest obecność fali zwrotnej. Szereg klasyfikacji stopniuje żyłaki powrózka nasiennego właśnie na podstawie oceny refluksu. Jedną z pierwszych została zaproponowana przez Sarteschiego⁽³⁷⁾. W stopniach I, II i III wykryty refluks nie powoduje deformacji moszny ani hipotrofii jądra, co odróżnia je od stopnia IV, któremu towarzyszy deformacja moszny i nierzadko zmniejszenie jądra, oraz od stopnia V, któremu zawsze towarzyszy hipotrofia jądra (tab. 4).

Ta rozbudowana klasyfikacja nie jest powszechnie stosowana w ocenie żyłaków powrózków nasiennych, podobnie jak klasyfikacja według Chiou. Ten system z kolei bierze pod uwagę maksymalną średnicę żył (punkty od 0 do 3), obecność splotów żylnych (punkty od 0 do 3) i zmianę kierunku przepływu podczas próby Valsalvy (punkty od 0 do 3). Rozpoznanie żyłaków powrózka nasiennego następuje przy uzyskaniu co najmniej 4 punktów⁽³⁸⁾. Istnieje kilka innych modyfikacji powyższych klasyfikacji, również opartych na ocenie refluksu, np. Iosa i Lazzariniego⁽³⁹⁾.

Krytyką wyżej przedstawionych klasyfikacji przede wszystkim dotyczy ich słabej korelacji z obrazem klinicznym pacjentów

Grade I	Reflux at the level of groin only during the Valsalva maneuver, without scrotal deformation or testicular hypotrophy
Grade II	Reflux at the level of the proximal segment of the pampiniform plexus only during the Valsalva maneuver, without scrotal deformation or testicular hypotrophy
Grade III	Reflux in the distal vessels at the level of lower scrotum only during the Valsalva maneuver, without scrotal deformation or testicular hypotrophy
Grade IV	A spontaneous reverse flow, increasing during the Valsalva maneuver, with scrotal deformation and possible testicular hypotrophy
Grade V	Resting reflux in the dilated pampiniform plexus, possibly increasing during the Valsalva maneuver, always accompanied by testicular hypotrophy

Tab. 4. Classification according to Sarteschi⁽³⁷⁾

predictive value for impaired spermatogenesis, which is the primary indication for surgical treatment⁽⁴⁰⁾. Recently proposed classification systems based on the assessment of regurgitation velocity or duration in varicocele during the Valsalva maneuver put great emphasis on the correlation between the identified manifestations and the clinical status as well as the course of disease^(28,29). Kozakowski *et al.* proposed an assessment scheme for varicocele in adolescents⁽²⁸⁾. It evaluates the maximum regurgitation velocity during the Valsalva maneuver and the difference in venous diameters at rest and during the Valsalva maneuver. Regurgitation velocity during the Valsalva maneuver of more than 38 cm/s, and >20% difference in the diameters of the veins in the pampiniform plexus between rest and the Valsalva maneuver, indicate a significantly increased risk of testicular growth arrest in young patients. According to a number of authors, surgical treatment in this group of patients should be initiated as early as possible to avoid testicular hypotrophy. Patients with regurgitation velocity during the Valsalva maneuver of less than 38 cm/s and <20% difference in the diameters of the veins in the pampiniform plexus between rest and the Valsalva maneuver did not show significant testicular growth arrest or testicular atrophy during the follow-up period. Conservative treatment and an active follow-up are the method of choice in this patient population. The role of ultrasonography in the qualification for surgical treatment is significantly greater in adolescents than in adults as testicular volume differences, which are difficult to evaluate during physical examination, are an important parameter in this group of patients. Surgical treatment is usually implemented in patients with testicular diameter difference of >20%; an annual follow-up of semen volume and parameters is recommended in other patients^(41,42). Goren *et al.* assessed the relationship between the duration of regurgitation and the effects of treatment⁽²⁹⁾. After varicocelectomy, improved semen parameters were observed statistically more commonly in patients with preoperative regurgitation lasting more than 4.5 seconds. The authors suggest that a fast and simple measurement of regurgitation duration during the Valsalva maneuver may in the future become an important ultrasonographic criterion in determining the indications for surgical treatment. Patil *et al.* also based their assessment of varicocele on reflux duration⁽⁴³⁾. The authors in-

Stopień I	Refluks na poziomie pachwiny jedynie podczas próby Valsalvy, bez deformacji moszny ani hipotrofii jądra
Stopień II	Refluks na poziomie proksymalnego odcinka splotu wiciowatego jedynie podczas próby Valsalvy, bez deformacji moszny ani hipotrofii jądra
Stopień III	Refluks w naczyniach dystalnych na poziomie dolnej części moszny jedynie podczas próby Valsalvy, bez deformacji moszny ani hipotrofii jądra
Stopień IV	Spontaniczny przepływ wsteczny, nasilający się w trakcie próby Valsalvy z deformacją moszny i możliwą hipotrofią jądra
Stopień V	Spoczynkowy refluks w poszerzonym splocie wiciowatym, mogący nasilać się w trakcie próby Valsalvy; zawsze występuje zmniejszenie jądra

Tab. 4. Klasyfikacja według Sarteschiego⁽³⁷⁾

kwaliifikowanych do leczenia operacyjnego żyłaków. Ponadto charakteryzuje je niska wartość predykcyjna zaburzonej spermatogenezy, która jest głównym wskazaniem do operacji⁽⁴⁰⁾.

Niedawno zaproponowane klasyfikacje oparte na ocenie prędkości lub długości trwania fali zwrotnej w żyłkach powrózka nasiennego podczas próby Valsalvy kładą duży nacisk na korelację stwierdzanych objawów z obrazem klinicznym i przebiegiem choroby^(28,29). Kozakowski i wsp. zaproponowali schemat oceny żyłaków powrózka nasiennego u młodzieży⁽²⁸⁾. Ocenia on maksymalną prędkość fali zwrotnej w trakcie próby Valsalvy oraz różnicę średnicy żył pomiędzy spoczynkiem i próbą Valsalvy. Gdy podczas próby Valsalvy prędkość fali zwrotnej przekracza 38 cm/s, a różnica średnic żył splotu wiciowatego sięga powyżej 20% pomiędzy spoczynkiem i próbą Valsalvy, to znamienne wzrasta prawdopodobieństwo zahamowania wzrostu jądra u młodych pacjentów. Zdaniem wielu autorów leczenie operacyjne w tej grupie należy rozpocząć na jak najwcześniejszym etapie, w celu uniknięcia hipotrofii jądra. Natomiast pacjenci z mniejszą niż 38 cm/s prędkością fali zwrotnej podczas próby Valsalvy oraz z mniejszą niż 20% różnicą średnic pomiędzy spoczynkiem i próbą Valsalvy nie wykazali w czasie obserwacji istotnego zahamowania wzrostu lub zaniku jąder. W tej grupie metodą z wyboru jest leczenie zachowawcze i aktywna obserwacja. Ultrasonografia w kwalifikacji do leczenia operacyjnego odgrywa znacznie większą rolę u młodzieży niż u dorosłych, gdyż w tej grupie istotny parametr stanowi różnica w objętości jąder, którą trudno miarodajnie ocenić w badaniu fizykalnym. Leczenie operacyjne podejmuje się zazwyczaj u pacjentów z różnicą objętości jąder >20%, u pozostałych zaleca się doroczną kontrolę zmian objętości i parametrów nasienia^(41,42). Goren i wsp. ocenili związek czasu trwania fali zwrotnej z efektami leczenia⁽²⁹⁾. Po przebytej warikocoelektomii poprawa parametrów nasienia statystycznie częściej występowała u pacjentów, u których fala zwrotna przed operacją trwała dłużej niż 4,5 s. Autorzy sugerują, że w przyszłości szybki i prosty pomiar długości trwania fali zwrotnej podczas próby Valsalvy może stać się ważnym kryterium ultrasonograficznym w ustalaniu wskazań do leczenia operacyjnego. Patil i wsp. również oparli ocenę żyłaków na czasie trwania refluksu⁽⁴³⁾. Autorzy badali długość trwania fali zwrotnej w żyłach splotu wiciowatego podczas próby Valsalvy u pacjentów w pozycji leżą-

Dubin and Amelar	Patil	The duration of regurgitation during the Valsalva maneuver
	Grade 0	<1000 ms
Grade I	Grade I	1000–2500 ms
Grade II	Grade II	2500–4000 ms
Grade III	Grade III	>4000 ms

Tab. 5. Classification of varicocele based on the measurement of the duration of regurgitation in accordance with Patil

investigated the duration of regurgitation in the veins of the pampiniform plexus during the Valsalva maneuver in patients in the supine position. The obtained measurements allowed to determine time intervals for the duration of regurgitation, which positively correlated with the clinical severity of varicocele, as in accordance with Dubin and Amelar (Tab. 5).

It seems that elastography may prove useful for assessing the effects of varicocele on the testes in the future. Dede *et al.* conducted a prospective study to assess the possibility to detect changes in testicular structure using acoustic radiation force impulse elastography (ARFI)⁽⁴⁴⁾. The study included 30 patients with left-sided varicocele and 30 varicocele-free men with normal laboratory findings. Comparison of both these groups demonstrated lower testicular stiffness values in patients with varicocele despite the absence of perceptible changes in testicular cohesion on palpation. Furthermore, the authors found an inverse correlation between elastography findings and the clinical severity of varicocele as well as the level of follicle-stimulating hormone.

Other imaging techniques

The wide availability of ultrasonography has significantly limited the importance of other imaging techniques assessing varicocele, thermography and nuclear medicine in particular. Thermography allows for a detection of varicocele by identifying regional hyperthermia at the level of the pampiniform venous plexus or the testis^(45,46). It is believed that a temperature in the pampiniform venous plexus of >34°C and the temperature in the testis of >32°C indicates varicocele, similarly as a temperature difference of >0.5°C between the left and the right side of the scrotum⁽⁴⁷⁾. The examination is limited by its low specificity as both, scrotal inflammation and neoplasms can cause local temperature elevation^(46,47). Scintigraphy allows for a detection of varicocele as well as for an assessment of hemodynamics of arterial and venous scrotal vascularization⁽⁴⁸⁻⁵⁰⁾. However, multiple factors prevent the routine use of scintigraphy in varicocele diagnosis. These include, for example, the need for intravenous radioisotope administration, and thus its more invasive nature compared to ultrasonography, heterogeneous methodology of the published studies, not entirely clear link between abnormalities revealed by scintigraphy and treatment outcomes as well as significantly lower availability.

Venography, introduced by Ahlberg in 1966, represents a historical gold standard in the diagnosis of varicocele⁽⁵¹⁾. Cur-

Dubin i Amelar	Patil	Czas trwania fali zwrotnej podczas próby Valsalvy
	Stopień 0	<1000 ms
Stopień I	Stopień I	1000–2500 ms
Stopień II	Stopień II	2500–4000 ms
Stopień III	Stopień III	>4000 ms

Tab. 5. Klasyfikacja żylaków powrózka nasiennego oparta na pomiarze długości trwania fali zwrotnej według Patila

cej. Uzyskane pomiary pozwoliły na określenie przedziałów czasowych trwania fali zwrotnej, które pozytywnie korelują z klinicznym stopniem nasilenia żylaków powrózka według Dubina i Amelara (tab. 5).

Wydaje się, że w przyszłości w ocenie wpływu żylaków powrózka nasiennego na jądra może znaleźć zastosowanie elastografia. Dede i wsp. przeprowadzili prospektywne badanie oceniające możliwość wykrycia zmian strukturalnych jąder za pomocą elastografii impulsu mocy promieniowania akustycznego (*acoustic radiation force impulse elastography*, ARFI)⁽⁴⁴⁾. Badaniem objęto 30 pacjentów z lewostronnymi żylakami powrózka nasiennego oraz 30 mężczyzn bez żylaków, z prawidłowymi wynikami badań laboratoryjnych. Porównanie badanych grup wykazało mniejsze wartości sztywności jąder u pacjentów z żylakami, mimo braku uchwytnych zmian spoistości jąder w badaniu palpacyjnym. Autorzy stwierdzili ponadto odwrotną korelację wyników elastografii ze stopniem klinicznym nasilenia żylaków i poziomem hormonu folikulotropowego.

Inne techniki obrazowania

Szeroki dostęp do ultrasonografii zmniejszył znaczenie innych metod obrazowania żylaków powrózka nasiennego, w szczególności termografii i medycyny nuklearnej. Termografia pozwala na rozpoznanie żylaków powrózka nasiennego poprzez stwierdzenie regionalnej hipertermii na poziomie splotu wiciowatego lub jądra^(45,46). Uważa się, że temperatura splotu wiciowatego >34°C i jądra >32°C wskazuje na żylaki splotu wiciowatego, podobnie jak różnica temperatur >0,5°C pomiędzy jedną a drugą połową worka mosznowego⁽⁴⁷⁾. Ograniczeniem metody jest niska swoistość, gdyż zarówno zmiany zapalne, jak i nowotworowe moszny mogą powodować lokalne podwyższenie temperatury^(46,47). Scyntygrafia pozwala na stwierdzenie obecności żylaków, a także ocenę hemodynamiki unaczynienia tętniczego i żylnego moszny⁽⁴⁸⁻⁵⁰⁾. Szereg czynników uniemożliwia jednak rutynowe zastosowanie scyntygrafii w diagnostyce żylaków powrózka nasiennego. Są to m.in.: konieczność dożylnego podania radioizotopu, a tym samym bardziej inwazyjny charakter badania niż ultrasonografii, heterogenna metodologia publikowanych badań, nie do końca jasny związek pomiędzy stwierdzanymi w scyntygrafii odchyleniami a wynikami leczenia oraz znacznie mniejsza dostępność.

Flebografia, wprowadzona w 1966 roku przez Ahlberga, stanowi historyczny „złoty standard” w rozpoznawaniu żylaków powrózka nasiennego⁽⁵¹⁾. Obecnie przestała być

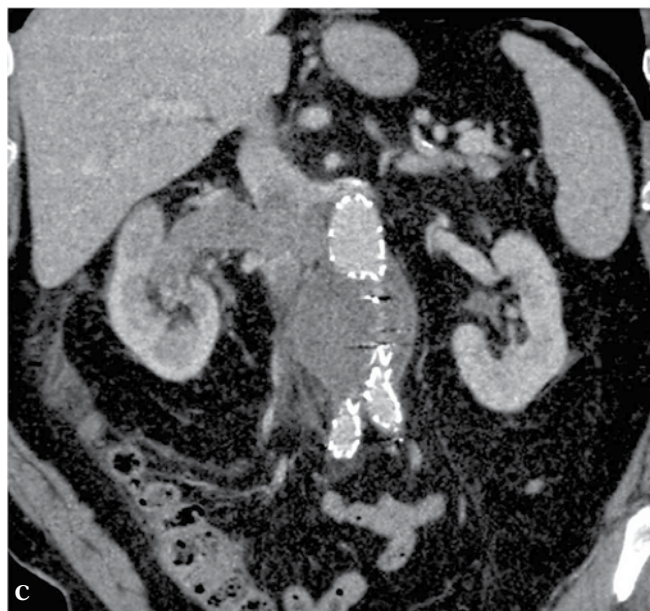
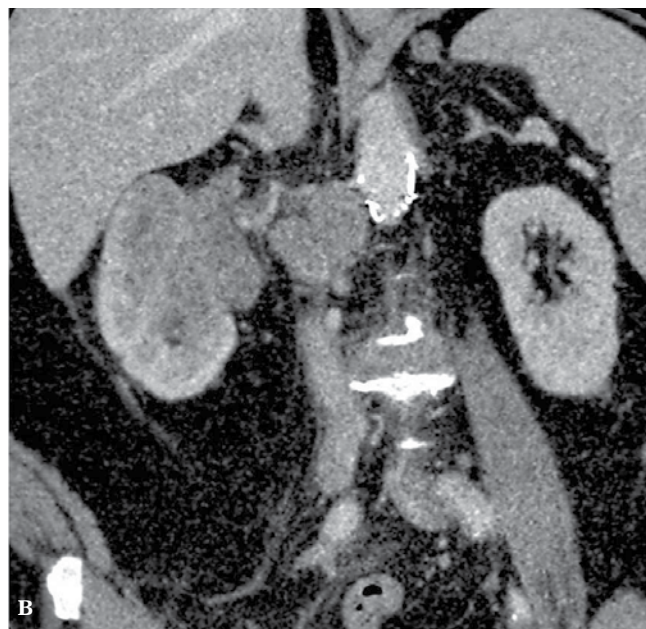
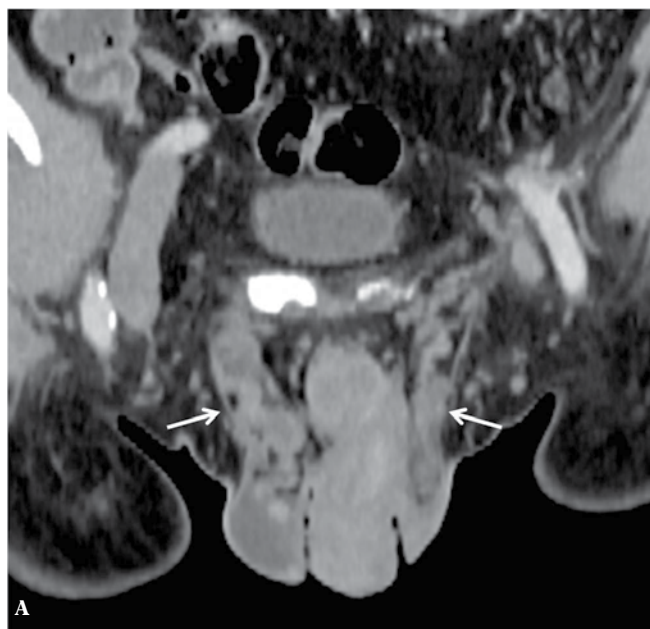

Fig. 4. A. Computed tomography: a 70-year-old patient with varicocele, with larger varicocele on the right (arrows). **B.** A large right renal cell carcinoma (RCC) with lymph node metastases. **C.** A tumor plug entering the inferior vena cava and filling nearly its entire cross-section

Ryc. 4. A. Tomografia komputerowa: 70-letni pacjent z obustronnymi żylakami powrózka nasiennego, większymi po stronie prawej (strzałki). **B.** Widoczny jest duży guz prawej nerki (renal cell carcinoma, RCC) z przerzutami do węzłów chłonnych. **C.** Czop nowotworowy wchodzący do żyły głównej dolnej i wypełniający niemal cały jej przekrój

rently, it is no longer applied for purely diagnostic purposes, but used for intraoperative assessment (ascending venography) or as an introduction to intravascular treatment (ascending or descending venography) to evaluate the anatomy of collateral circulation and developmental variations^(9,10).

So far, there has been only one publication on the possibilities of computed tomography in the dynamic diagnosis of the veins in the pampiniform plexus⁽⁵²⁾. The authors evaluated the cross sectional area of spermatic cords using two cross-sections, one at rest and one during the Valsalva maneuver. Both, the cross-sectional area at rest and its percentage increase during the Valsalva maneuver was statistically higher on the side of varicocele compared to the healthy site (80–100 mm² vs. 100–200 mm² and 40–80% vs. 100–200%, respectively)⁽⁵²⁾. However, this subject

testem czysto diagnostycznym i stosowana jest jako badanie śródoperacyjne (flebografia wstępująca) albo wstęp do leczenia wewnątrznaczyniowego (flebografia zstępująca lub wstępująca) dla oceny anatomii krążenia obocznego i odmian rozwojowych^(9,10).

Jak dotąd ukazała się jedna publikacja przedstawiająca możliwości tomografii komputerowej w dynamicznej diagnostyce żył splotu wiciowatego⁽⁵²⁾. Autorzy oceniali pole przekroju powrózków nasiennych przy użyciu dwóch przekrojów poprzecznych, wykonanych w spoczynku i w trakcie próby Valsalvy. Po stronie z żylakami zarówno pole przekroju powrózka nasiennego w spoczynku, jak i jego procentowy wzrost w trakcie próby Valsalvy były statystycznie wyższe niż po stronie zdrowej (odpowiednio 80–100 mm² vs 100–200 mm² i 40–80% vs 100–200%)⁽⁵²⁾. Temat ten nie został jednak podję-

was not continued in later publications, probably due to exposure to ionizing radiation during the examination. CT is a recognized method for the assessment of retroperitoneal anatomy and pathology. Research using CT angiography confirmed the role of variations in the retroperitoneal venous system, such as retroaortic left renal vein, in the etiopathogenesis of varicocele^(53,54). Although a routine use of CT for the assessment of the retroperitoneal space in patients with varicocele is not indicated, it is justified in the case of clinical suspicion that the varicocele is a manifestation of retroperitoneal space tumor, e.g. in the case of sudden onset of unilateral or isolated right-sided varicocele in an elderly patient^(55,56) (Fig. 4).

Magnetic resonance angiography represents an attractive alternative for CT scans in the assessment of the retroperitoneal space and allows for varicocele visualization. The absence of ionizing radiation and the possibility to perform the test in patients with contraindications to iodinated contrast agents are advantages of this method⁽⁵⁷⁾. Karakas *et al.* assessed in their pioneering work the possibility to detect testicular damage in patients with left-sided varicocele using diffusion-weighted MRI (DW-MRI). They demonstrated lower apparent diffusion coefficient (ADC) in the testes of patients with varicocele compared to healthy volunteers⁽⁵⁸⁾. The lesions were bilateral, and the ADC values were inversely proportional to the degree of venous dilation. The authors suggest that ADC reduction may reflect testicular fibrosis. However this subject needs further investigation as no correlation with histopathological findings was evaluated and no post-treatment ADC changes were assessed.

Summary

Ultrasound is currently the most widely used imaging technique for the assessment of varicocele. Its role in the diagnostic algorithm is still controversial, which is reflected by the differences in clinical recommendations published by recognized urologic societies. This is due to an insufficient correlation between ultrasonographic classification systems and clinical assessment of varicocele severity as well as limited prognostic value for treatment outcomes. Therefore, the future attempts of researchers and ultrasonography societies should aim to overcome these problems. Attempts to determine the manifestations of testicular damage that precede morphological changes, which could increase the importance of imaging techniques in treatment planning, are particularly promising.

Conflict of interest

Authors do not report any financial or personal connections with other persons or organizations, which might negatively affect the contents of this publication and/or claim authorship rights to this publication.

ty w późniejszych publikacjach, zapewne głównie ze względu na obciążenie badania promieniowaniem jonizującym. TK jest natomiast uznaną metodą w ocenie anatomii i patologii przestrzeni zaotrzewnowej. Badania naukowe wykorzystujące angiografię TK potwierdziły rolę odmian zaotrzewnowego układu żylnego, takich jak np. zaaortalny przebieg lewej żyły nerkowej, w etiopatogenezie żylaków powrózka nasiennego^(53,54). Uważa się, że rutynowe stosowanie TK do oceny anatomii przestrzeni zaotrzewnowej u pacjentów z żylakami powrózka nasiennego nie jest wskazane, natomiast badanie jest uzasadnione, gdy klinicznie podejrzewa się, że żylaki mogą być objawem guza przestrzeni zaotrzewnowej, np. w przypadku nagłego pojawienia się jednostronnych żylaków lub izolowanych prawostronnych żylaków powrózka nasiennego u starszego pacjenta^(55,56) (ryc. 4).

Angiografia rezonansu magnetycznego stanowi atrakcyjną alternatywę dla TK w ocenie naczyń przestrzeni zaotrzewnowej oraz pozwala na uwidocznienie żylaków powrózka nasiennego. Jej zaletami są brak promieniowania jonizującego oraz możliwość wykonania u pacjentów z przeciwwskazaniami do jodowych środków kontrastujących⁽⁵⁷⁾. Karakas i wsp. w pionierskiej pracy podjęli się oceny możliwości wykrycia uszkodzenia jąder u pacjentów z lewostronnymi żylakami powrózka nasiennego za pomocą dyfuzyjnego obrazowania MR. Wykazali oni niższe wartości wypadkowego współczynnika dyfuzji (*apparent diffusion coefficient*, ADC) w jądrach pacjentów z żylakami powrózka niż u zdrowych ochotników⁽⁵⁸⁾. Zmiany były obustronne, a wartości ADC odwrotnie proporcjonalne do stopnia poszerzenia żył. Autorzy sugerują, że spadek wartości ADC może odzwierciedlać zachodzące w jądrach włóknienie. Ponieważ nie przeprowadzono korelacji z badaniem histopatologicznym, jak również oceny zmian wartości ADC po leczeniu, temat ten z pewnością wymaga dalszych badań.

Podsumowanie

Ultrasonografia jest obecnie najczęściej stosowanym badaniem obrazowym w ocenie żylaków powrózka nasiennego. Jej rola w algorytmie diagnostycznym wciąż pozostaje przedmiotem kontrowersji, co znajduje odzwierciedlenie w różnicach w zaleceniach klinicznych publikowanych przez uznane towarzystwa urologiczne. Przyczynia się do tego wciąż niedostateczna korelacja klasyfikacji ultrasonograficznych z kliniczną oceną stopnia zaawansowania żylaków i ograniczona wartość prognostyczna dla przewidywania efektów leczenia. W przyszłości wysiłek badaczy i towarzystw ultrasonograficznych powinien skupić się na rozwiązaniu tych właśnie problemów. Szczególnie obiecujące są próby określenia objawów uszkodzenia jąder poprzedzających wystąpienie zmian morfologicznych, co może zwiększyć znaczenie badań obrazowych w planowaniu leczenia.

Konflikt interesów

Autorzy nie zgłaszają żadnych finansowych ani osobistych powiązań z innymi osobami lub organizacjami, które mogłyby negatywnie wpłynąć na treść publikacji oraz rościć sobie prawo do tej publikacji.

References / Piśmiennictwo

- Fretz PC, Sandlow JJ: Varicocele: current concepts in pathophysiology, diagnosis, and treatment. *Urol Clin North Am* 2002; 29: 921–937.
- Alsaikhan B, Alrabeah K, Delouya G, Zini A: Epidemiology of varicocele. *Asian J Androl* 2016; 18: 179–181.
- Oster J: Varicocele in children and adolescents. An investigation of the incidence among Danish school children. *Scand J Urol Nephrol* 1971; 5: 27–32.
- Akbay E, Cayan S, Doruk E, Duce MN, Bozlu M: The prevalence of varicocele and varicocele-related testicular atrophy in Turkish children and adolescents. *BJU Int* 2000; 86: 490–493.
- Levinger U, Gornish M, Gat Y, Bachar GN: Is varicocele prevalence increasing with age? *Andrologia* 2007; 39: 77–80.
- Sofikitis N, Miyagawa I: Experimental models for the study of varicocele: a selected review. *Jpn J Fertil Steril* 1992; 38: 168–177.
- Braedel HU, Steffens J, Ziegler M, Polsky MS, Platt ML: A possible ontogenic etiology for idiopathic left varicocele. *J Urol* 1994; 151: 62–66.
- Sofikitis N, Dritsas K, Miyagawa I, Koutselinis A: Anatomical characteristics of the left testicular venous system in man. *Arch Androl* 1993; 30: 79–85.
- Hart RR, Rushton HG, Belman AB: Intraoperative spermatic venography during varicocele surgery in adolescents. *J Urol* 1992; 148: 1514–1516.
- Nagappan P, Keene D, Ferrara F, Shabani A, Cervellione RM: Antegrade venography identifies parallel venous duplications in the majority of adolescents with varicocele. *J Urol* 2015; 193: 286–290.
- Gulleroglu K, Gulleroglu B, Baskin E: Nutcracker syndrome. *World J Nephrol* 2014; 3: 277–281.
- Zorgniotti AW, Macleod J: Studies in temperature, human semen quality, and varicocele. *Fertil Steril* 1973; 24: 854–863.
- Ali JJ, Weaver DJ, Weinstein SH, Grimes EM: Scrotal temperature and semen quality in men with and without varicocele. *Arch Androl* 1990; 24: 215–219.
- Comhaire F, Vermeulen A: Varicocele sterility: cortisol and catecholamines. *Fertil Steril* 1974; 25: 88–95.
- Ito H, Fuse H, Minagawa H, Kawamura K, Murakami M, Shimazaki J: Internal spermatic vein prostaglandins in varicocele patients. *Fertil Steril* 1982; 37: 218–222.
- Rajfer J, Turner TT, Rivera F, Howards SS, Sikka SC: Inhibition of testicular testosterone biosynthesis following experimental varicocele in rats. *Biol Reprod* 1987; 36: 933–937.
- Sofikitis N, Miyagawa I: Effects of surgical repair of experimental left varicocele on testicular temperature, spermatogenesis, sperm maturation, endocrine function, and fertility in rabbits. *Arch Androl* 1992; 29: 163–175.
- Rowe PJ, Comhaire FH, Hargreave TB, Mahmoud AM; World Health Organization: WHO Manual for the Standardized Investigation, Diagnosis, and Management of the Infertile Male. Cambridge – New York 2000.
- Agarwal A, Deepinder F, Cocuzza M, Agarwal R, Short RA, Sabanegh E *et al.*: Efficacy of varicolectomy in improving semen parameters: new meta-analytical approach. *Urology* 2007; 70: 532–538.
- Dubin L, Amelar RD: Varicocele size and results of varicolectomy in selected subfertile men with varicocele. *Fertil Steril* 1970; 21: 606–609.
- Jungwirth A, Giwercman A, Tournaye H, Diemer T, Kopa Z, Dohle G *et al.*: European Association of Urology guidelines on male infertility: the 2012 update. *Eur Urol* 2012; 62: 324–332.
- American Urological Association Education and Research: The optimal evaluation of the infertile male: AUA best practice statement. Linthicum 2010.
- Practice Committee of the American Society for Reproductive Medicine: Report on varicocele and infertility. *Fertil Steril* 2008; 90 (5 Suppl.): S247–S249.
- Grasso M, Lania C, Castelli M, Galli L, Franzoso F, Rigatti P: Low-grade left varicocele in patients over 30 years old: the effect of spermatic vein ligation on fertility. *BJU Int* 2000; 85: 305–307.
- Yamamoto M, Hibi H, Hirata Y, Miyake K, Ishigaki T: Effect of varicolectomy on sperm parameters and pregnancy rate in patients with subclinical varicocele: a randomized prospective controlled study. *J Urol* 1996; 155: 1636–1638.
- Studniarek M, Skrobisz-Baladowska K, Modzelewska E: Scrotal imaging. *J Ultrason* 2015; 15: 245–258.
- American Institute of Ultrasound in Medicine; American College of Radiology; Society of Radiologists in Ultrasound: AIUM practice guideline for the performance of scrotal ultrasound examinations. *J Ultrasound Med* 2011; 30: 151–155.
- Kozakowski KA, Gjertson CK, Decastro GJ, Poon S, Gasalberti A, Glassberg KI: Peak retrograde flow: a novel predictor of persistent, progressive and new onset asymmetry in adolescent varicocele. *J Urol* 2009; 181: 2717–2723.
- Goren MR, Erbay G, Ozer C, Kayra MV, Hasirci E: Can we predict the outcome of varicolectomy based on the duration of venous reflux? *Urology* 2016; 88: 81–86.
- Rifkin MD, Foy PM, Kurtz AB, Pasto ME, Goldberg BB: The role of diagnostic ultrasonography in varicocele evaluation. *J Ultrasound Med* 1983; 2: 271–275.
- Gonda RL Jr, Karo JJ, Forte RA, O'Donnell KT: Diagnosis of subclinical varicocele in infertility. *AJR Am J Roentgenol* 1987; 148: 71–75.
- Hoekstra T, Witt MA: The correlation of internal spermatic vein palpability with ultrasonographic diameter and reversal of venous flow. *J Urol* 1995; 153: 82–84.
- McClure RD, Khoo D, Jarvi K, Hricak H: Subclinical varicocele: the effectiveness of varicolectomy. *J Urol* 1991; 145: 789–791.
- Eskew LA, Watson NE, Wolfman N, Bechtold R, Scharling E, Jarow JP: Ultrasonographic diagnosis of varicoceles. *Fertil Steril* 1993; 60: 693–697.
- Metin A, Bulut O, Temizkan M: Relationship between the left spermatic vein diameter measured by ultrasound and palpated varicocele and Doppler ultrasound findings. *Int Urol Nephrol* 1991; 23: 65–68.
- Orda R, Sayfan J, Manor H, Witz E, Sofer Y: Diagnosis of varicocele and postoperative evaluation using inguinal ultrasonography. *Ann Surg* 1987; 206: 99–101.
- Sarteschi LM: Lo studio del varicocele con eco-color-Doppler. *G Ital Ultrasonologia* 1993; 4: 43–49.
- Chiou RK, Anderson JC, Wobig RK, Rosinsky DE, Matamoros A Jr *et al.*: Color Doppler ultrasound criteria to diagnose varicoceles: correlation of a new scoring system with physical examination. *Urology* 1997; 50: 953–956.
- Iosa G, Lazzarini D: Hemodynamic classification of varicoceles in men: our experience. *J Ultrasound* 2013; 16: 57–63.
- Valentino M, Bertolotto M, Derchi L, Pavlica P: Children and adults varicocele: diagnostic issues and therapeutical strategies. *J Ultrasound* 2014; 17: 185–193.
- Diamond DA, Gargollo PC, Caldamone AA: Current management principles for adolescent varicocele. *Fertil Steril* 2011; 96: 1294–1298.
- Diamond DA, Zurakowski D, Bauer SB, Borer JG, Peters CA, Cilento BG Jr *et al.*: Relationship of varicocele grade and testicular hypotrophy to semen parameters in adolescents. *J Urol* 2007; 178: 1584–1588.
- Patil V, Shetty SM, Das SK: Redefining the criteria for grading varicoceles based on reflux times: a clinicoradiological correlation. *Ultrasound Q* 2016; 32: 82–85.
- Dede O, Teke M, Daggulli M, Utangaç M, Baş O, Penbegül N: Elastography to assess the effect of varicoceles on testes: a prospective controlled study. *Andrologia* 2016; 48: 257–261.
- Geatti O, Gasparini D, Shapiro B: A comparison of scintigraphy, thermography, ultrasound and phlebography in grading of clinical varicocele. *J Nucl Med* 1991; 32: 2092–2097.
- Merla A, Ledda A, Di Donato L, Romani GL: Assessment of the effects of varicolectomy on the thermoregulatory control of the scrotum. *Fertil Steril* 2004; 81: 471–472.
- Kulis T, Kolaric D, Karlovic K, Knezevic M, Antonini S, Kastelan Z: Scrotal infrared digital thermography in assessment of varicocele – pilot study to assess diagnostic criteria. *Andrologia* 2012; 44 (Suppl. 1): 780–785.
- Mali WP, Oei HY, Arndt JW, Kremer J, Coolsaet BL, Schuur K: Hemodynamics of the varicocele. Part I. Correlation among the clinical, phlebographic and scintigraphic findings. *J Urol* 1986; 135: 483–488.
- Minayoshi K, Okada H, Fujisawa M, Yamasaki K, Kamidono S: Hemodynamic evaluation of left testicular varicocele by scrotal scintigraphy. *Eur Urol* 2001; 39: 30–35.
- Fuse H, Nozaki T, Ohta S, Seto H: Sequential scrotal scintigraphy for the study of varicocele. *Int Urol Nephrol* 1999; 31: 511–517.

51. Ahlberg NE, Bartley O, Chidekel N, Fritjofsson A: Phlebography in varicocele scroti. *Acta Radiol Diagn (Stockh)* 1966; 4: 517–528.
52. Lund L, Hahn-Pedersen J, Højhus J, Bojsen-Møller F: Varicocele testis evaluated by CT-scanning. *Scand J Urol Nephrol* 1997; 31: 179–182.
53. Lewis DS, Grimm LJ, Kim CY: Left renal vein compression as cause for varicocele: prevalence and associated findings on contrast-enhanced CT. *Abdom Imaging* 2015; 40: 3147–3151.
54. Arslan H, Etlik O, Ceylan K, Temizoz O, Harman M, Kavan M: Incidence of retro-aortic left renal vein and its relationship with varicocele. *Eur Radiol* 2005; 15: 1717–1720.
55. El-Saeity NS, Sidhu PS: “Scrotal varicocele, exclude a renal tumour”. Is this evidence based? *Clin Radiol* 2006; 61: 593–599.
56. Chandramohan S, Chakravertry S: Re: “Scrotal varicocoele, exclude a renal tumour”. Is this evidence based? *Clin Radiol* 2007; 62: 192–193.
57. von Heijne A: Recurrent varicocele. *Acta Radiol* 1997; 38: 1020–1022.
58. Karakas E, Karakas O, Cullu N, Badem OF, Boyacı FN, Gulum M *et al.*: Diffusion-weighted MRI of the testes in patients with varicocele: a preliminary study. *AJR Am J Roentgenol* 2014; 202: 324–328.