

Submitted: 17.09.2012

Accepted: 29.10.2012

Palce poduszeczkowate – rzadkie schorzenie

Knuckle pads – a rare finding

Giorgio Tamborrini, Michael Gengenbacher, Stefano Bianchi

Department of Rheumatology and Musculoskeletal Ultrasound, Bethesda Hospital, Basel, Switzerland

Adres do korespondencji: Univ. KD Dr. med. Giorgio Tamborrini, Department of Rheumatology and Musculoskeletal Ultrasound, Bethesda Hospital, Gellertstrasse 144, 4020 Basel, Switzerland, e-mail: tamborrini@gmail.com, tel.: +41 61 315 21 21

Słowa kluczowe

palce poduszeczkowate, guzki, stawy, choroba Dupuytrena, układ mięśniowo-szkieletowy, ultrasonografia

Key words

knuckle pads, nodules, joints, Dupuytren's disease, musculoskeletal system, ultrasound

Streszczenie

Palce poduszeczkowate (*knuckle pads*), potocznie zwane guzkami kłykciowymi, są rzadkimi i łagodnymi zmianami podskórnymi, które należy różnicować z chorobą stawu międzypaliczkowego bliższego i, rzadziej, stawu śródrečno-paliczkowego, a także z innymi masami/zmianami okołostawowymi. Prezentujemy przypadek 36-letniej zdrowej kobiety, u której stwierdzono obustronne guzki zlokalizowane po stronie grzbietowej stawów międzypaliczkowych bliższych. Badanie ultrasonograficzne wykazało wyraźnie odgraniczone, hipoechogeniczne guzki zlokalizowane podskórnice, bez cech obecności nieprawidłowego unaczynienia w badaniu kolorowym dopplerem. W badaniu histopatologicznym ujawniono proliferację miofibroblastów oraz zmniejszenie liczby włókien elastycznych w głębokich warstwach skóry właściwej. Obraz kliniczny, wywiad rodzinny oraz badania histologiczne pomogły w ustaleniu rozpoznania. W artykule przedstawiamy ultrasonograficzny obraz palców poduszeczkowatych oraz diagnostykę różnicową pogrubienia tkanek miękkich okolicy grzbietowej stawów międzypaliczkowego bliższego i śródrečno-paliczkowego.

Abstract

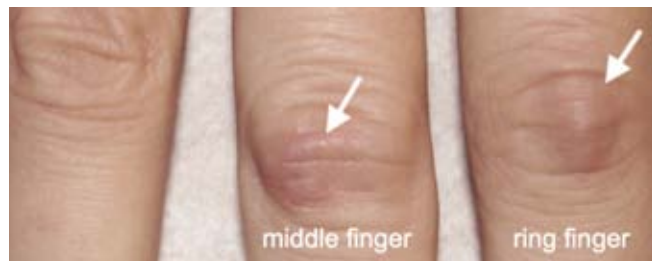Knuckle pads are rare harmless subcutaneous nodules that must be differentiated from joint disease of the proximal interphalangeal or rarely of the metacarpophalangeal joints as well as from other masses of the paraarticular tissues. We present a case of an otherwise healthy 36-year-old woman presenting with bilateral knuckle pads located at the dorsal aspect of the proximal interphalangeal joints. No predisposition to a specific musculoskeletal disorder was noted. Ultrasound revealed well-delimited subcutaneous hypoechoic masses without internal flow signals at color Doppler. Histology showed proliferation of myofibroblasts with a decrease of elastic filaments in the deep dermis. The clinical picture, the family history in addition to the histology allowed us to make the diagnosis of knuckle pads. We present the ultrasound findings of knuckle pads and discuss the differential diagnosis of a "swelling" in the dorsal region of proximal interphalangeal joints and metacarpophalangeal joints.

Opis przypadku

Trzydziestosześcioletnia kobieta zgłosiła się do przychodni z zaczerwienieniem skóry i niebolesnym obrzękiem zlokalizowanym nad stawami międzypaliczkowymi bliższymi obu rąk, w celu wykluczenia choroby zapalnej stawów. Zmiany pojawiły się w ciągu roku, bez uchwytniej przyczyny. Z badania podmiotowego wynika, że matka pacjentki chorowała na dziedziczną postać choroby Dupuytrena. Wywiad dotyczący dalszej rodziny nie wskazywał na obecność chorób mięśniowo-szkieletowych.

W badaniu przedmiotowym stwierdzono kilka miękkich guzków podskórnych umiejscowionych po stronie grzbietowej stawów międzypaliczkowych bliższych palców ręki III i IV (ryc. 1). Zmiany były niebolesne, a skóra nad nimi nieucieplona. Zakres ruchu w stawach międzypaliczkowych nie odbiegał od normy. Ponadto nie odnotowano cech zapalenia błony maziowej jam stawów, pochewek maziowych ścięgien, zgrubienia powięzi dłoniowej ani zaniku mięśni. Wynik miejscowego badania neurologicznego nie wykazywał odchyśleń od stanu prawidłowego. Podobnie prawidłowe były: obraz skóry pokrywającej pozostałe stawy ręki, wygląd paznokci oraz obraz radiologiczny rąk. Pacjentka nie zgłaszała porannej sztywności, parestezji ani bólu nocnego czy innych cech bólu zapalnego lub wynikającego z ewentualnych uszkodzeń.

W badaniu ultrasonograficznym (USG), przeprowadzonym za pomocą aparatu Philips HD15 z szerokopasmową, liniową głowicą L12-5 o częstotliwości roboczej 12 MHz, stwierdzono obecność kilku podskórnych hipoechogenicznych guzków o nieregularnych granicach (ryc. 2) i wielkości 10–12 mm. W badaniu dopplerowskim zmiany nie wykazywały cech unaczynienia (ryc. 3). Okoliczne tkanki miękkie, stawy oraz ścięgna zginaczy i prostowników były prawidłowe.



Ryc. 1. Palce poduszczokowate (strzałki) nad stawem międzypaliczkowym bliższym palców II i IV

Fig. 1. Knuckle pads (arrows) over the PIP joints

Case report

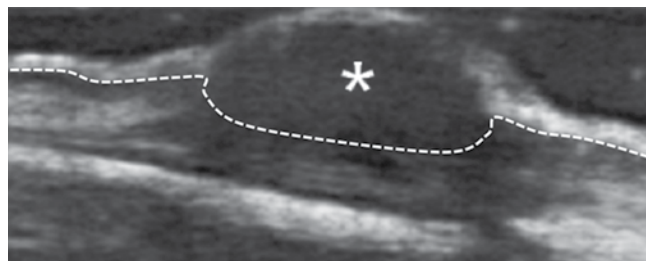
A 36-year-old healthy woman with reddish, painless local swellings over the dorsal aspect of the proximal interphalangeal (PIP) joints of both hands presented at our rheumatologic outpatient clinic to exclude an inflammatory joint disease. She noticed the swellings over a period of one year without any trigger or prior injury. The patient's medical history was unremarkable and did not suggest a predisposition to a specific musculoskeletal disorder.

The mother suffered of hereditary Dupuytren's contracture. The expanded family history was inconspicuous. The systematic general enquiry and patient's medical history were unremarkable and did not suggest a predisposition to a specific musculoskeletal disorder. She denied any symptoms or local changes of the metacarpophalangeal (MCP), distal interphalangeal or wrist joints. She had no morning stiffness, no paraesthesia and no pain during the night or other signs for inflammatory or mechanical pain.

Clinical examination showed several soft subcutaneous nodules located at the dorsal aspect of the PIP joints of the third and fourth fingers (fig. 1). There was no local tenderness and the overlying skin showed a normal temperature. The nodules were not adherent to the joint capsule. Range of motion of the affected PIP joints was normal.

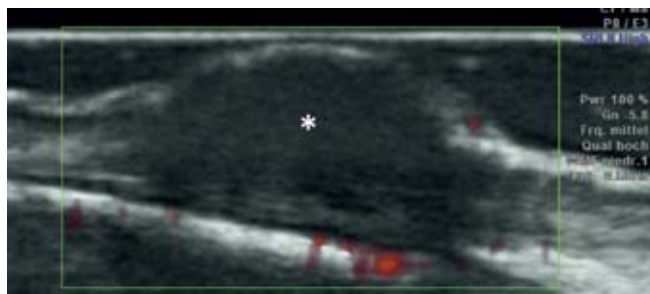There was no signs of synovitis or tenosynovitis, thickening of the palmar fascia or muscle atrophy. Local neurological examination was normal. The skin overlying the other joints of the hand and nails were normal. Hand X-ray was normal as well.

Ultrasound (US) (Philips HD15, Broadband Linear Array Transducer L12-5 12 MHz operating frequency) of the nodules revealed several subcutaneous



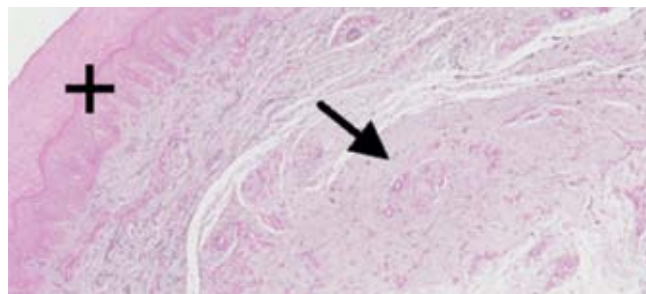
Ryc. 2. Obraz B-mode hipoechogenicznego guzka (*) w tkance podskórnej po stronie grzbietowej, na wysokości stawu międzypaliczkowego bliższego palca serdecznego. Linia wskazuje granicę pomiędzy skórą właściwą a tkanką podskórną

Fig. 2. B-mode image of the dorsal PIP joint of the ring finger showing a hypoechoic mass (*), line – border between dermis and subcutis



Ryc. 3. Badanie dopplerowskie nie wykazuje obecności przepływu w guzku (*)

Fig. 3. Power Doppler-mode image of the dorsal PIP joint showing absence of internal flow signals (*)



Ryc. 4. W badaniu histopatologicznym widoczne prawidłowy naskórek i skóra właściwa (+), proliferacja miofibroblastów (strzałka) oraz redukcja liczby włókien elastycznych zlokalizowanych w głębokich warstwach skóry właściwej

Fig. 4. Histology: normal epidermis and corium (+), proliferation of myofibroblasts (arrow) with a decrease of elastic filaments in the deep dermis layer

Na prośbę pacjentki wykonano biopsję zmian w celu wykluczenia procesu rozrostowego. W badaniu histopatologicznym stwierdzono ogniska proliferacji miofibroblastów oraz zmniejszenie liczby włókien elastycznych umiejscowionych w głębokich warstwach skóry, w grubszej części warstwy siateczkowej skóry właściwej (ryc. 4). Naskórek był prawidłowy.

Na podstawie wywiadu rodzinnego, danych klinicznych, obrazu USG oraz wyniku badania histopatologicznego rozpoznano palce poduszeczkowate (*knuckle pads*, KP).

Omówienie

Palce poduszeczkowate, zwane też guzkami Garroda (*Garrod's nodes*) lub guzkami kłykciowymi, są łagodnymi, włóknisto-tłuszczowymi zgrubieniami tkanki podskórnej zlokalizowanymi po stronie grzbietowej, na wysokości stawów międzypalczkowych, które można pomylić z zapaleniem stawów⁽¹⁾. Rzadziej zmiany te występują po stronie grzbietowej stawów śródręczno-palczkowych. Są niebolesne i często pojawiają się na obu dłoniach w sposób asymetryczny. KP mogą być powiązane z kamptodaktylią (utrwalonym przykurczem zgięciowym stawów międzypalczkowych palca V), zaś w ich etiopatogenezie podkreśla się rolę szeregu czynników genetycznych⁽²⁾. Mimo że mogą być spowodowane powtarzającym się miejscowym urazem (m.in. powtarzany uraz tej okolicy palców, np. u bokserów, nawyk ssania palców u dzieci), współistnieć z włókniakowatością dłoni (choroba Dupuytrena) lub stóp (choroba Ledderhose'a) czy chorobą Peyroniego⁽³⁻⁵⁾, większość KP ma charakter idiopatyczny⁽⁶⁻⁸⁾. Niektórzy badacze podejmowali próby różnicowania KP i grzbietowo zlokalizowanych guzków Dupuytrena⁽⁹⁾. Dłoniowy przykurcz Dupuytrena

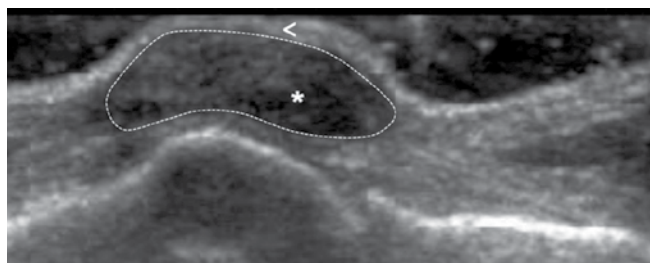
hypoechoic masses with irregular borders (fig. 2). The size of the nodules varied between 10 and 15 mm. Color Doppler or power Doppler showed absence of internal flow signals (fig. 3). The adjacent soft tissues, joints, and extensor and flexor tendons were normal.

A biopsy was performed because the patients fear of neoplastic lesions. Histology showed focal proliferation of myofibroblasts with a decrease of elastic filaments in the deep thicker reticular dermis (fig. 4). The epidermis was normal.

On the basis of family history, clinical data, US appearance and histologic findings a diagnosis of knuckle pads (KP) was retained.

Discussion

Knuckle pads, also known as “Garrod’s nodes”, are benign fibrofatty subcutaneous pads located over the PIP joints that can be mistaken for arthritis⁽¹⁾. Rarely they affect the dorsal aspect of the MCP joints. Clinically they are painless and often affect both hands in an asymmetrical pattern. KP can be associated with camptodactyly (fixed flexion deformity of the interphalangeal joints of the little finger) as overlapping symptoms and are associated with many genetic factors⁽²⁾. Although they can be associated to repetitive local trauma (for example repetitive batting of the knuckles, e.g. by boxers or suction the fingers by children), coexist with palmar (Dupuytren’s disease) or plantar fibromatosis (Ledderhose’s disease) or Peyronie’s disease⁽³⁻⁵⁾, most KP are idiopathic⁽⁶⁻⁸⁾. Some authors tried to distinguish them (dorsal cutaneous pads) from dorsal Dupuytren’s nodules⁽⁹⁾, what usually is not possible clinically and not necessary assuming being similar findings. Palmar Dupuytren’s contracture



Ryc. 5. Guzek reumatoidalny w badaniu B-mode widoczny jako niejednorodna, hipoechogeniczna masa w tkance podskórnej okolicy grzbietowej, na wysokości stawu międzypaliczkowego bliższego palca III (*). Strzałka pokazuje naskórek i skórę właściwą

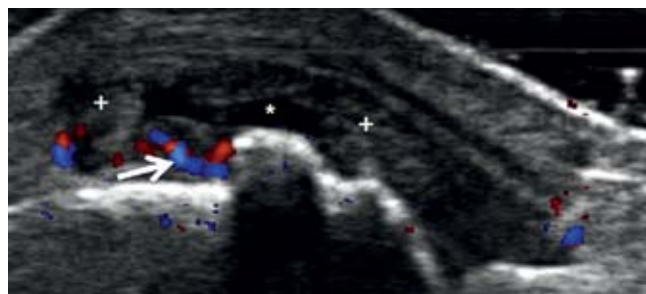
Fig. 5. Rheumatoid nodule. B-mode image of the dorsal PIP joint showing a subcutaneous inhomogeneous hypoechoic mass (*), arrow head – epidermis and dermis

polega na włóknistym zgrubieniu powięzi dłoniowej, manifestującym się obecnością wyczuwalnego twardego pasmowatego zgrubienia. Choroba powoduje przykurcz zgięciowy palców (głównie palca serdecznego). W przypadku KP nie występuje ograniczenie ruchomości palców⁽¹⁰⁾.

Podobnie jak w omawianym przypadku, KP w badaniu USG prezentują się jako ogniskowe lub rozlane pogrubienie tkanki podskórnej zlokalizowane po stronie grzbietowej na wysokości stawów międzypaliczkowych. Zazwyczaj zmiany nie poddają się uciskowi, mają nieregularne brzegi i w badaniu kolorowym dopplerem oraz dopplerem mocy nie wykazują cech unaczynienia. W nielicznych przypadkach obserwuje się wzmożone unaczynienie na obwodzie zmian^(11,12). Sąsiadujące stawy i ścięgna nie wykazują zmian patologicznych.

Diagnoza różnicowa KP uwzględnia inne guzki, takie jak: guzki reumatoidalne, guzki dnawe, guzki Heberdena, Boucharda, torbiele okołostawowe, guzy (np. guz olbrzymiokomórkowy pochewek ścięgnistych, włókniakonerwiak). Należy je również różnicować z ciałami obcymi w tkankach miękkich przystawowych, a także z zapaleniami stawów. Konieczne jest skrupulatne badanie przedmiotowe oraz ultrasonograficzne zmienionego obszaru za pomocą aparatu USG i głowicy o wysokiej rozdzielczości, umożliwiających precyzyjną ocenę stawów oraz sąsiadujących tkanek.

Zmianami niebolesnymi i twardymi są również guzki reumatoidalne, które podobnie jak KP mogą występować nad wyprostnymi powierzchniami stawów. W badaniu USG uwidaczniają się jako owalne, hipoechogeniczne guzki o jednorodnej echostrukturze, z hiperechogenicznymi ścianami (ryc. 5)^(13,14). W przypadku reumatoidalnego



Ryc. 6. Zapalenie błony maziowej w stawie MCP w przebiegu reumatoidalnego zapalenia stawów: wysięk (*), pogrubienie błony maziowej (+) oraz wzmożone unaczynienie (strzałka)

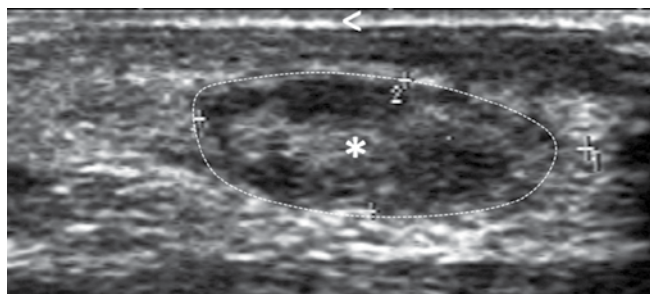
Fig. 6. Rheumatoid arthritis. Color Doppler image of the dorsal MCP joint showing synovial fluid (*), synovial thickening (+) and pathologic venous and arterial capillary hypervascularization (arrow)

consists of fibrous thickening of the palmar fascia with a palpable hard and tense band. In contrast to Dupuytren's disease, where the affected fingers (often the ring finger) cannot be extended completely and can be fixed in a flexion deformity, the affected fingers with KP generally are not restricted in motion⁽¹⁰⁾.

As in our patient, US shows KP as diffuse or focal hypoechoic subcutaneous thickening located at the dorsal aspect of affected PIP joints. The nodes are generally non-compressible masses with irregular margins and generally don't show internal color or power Doppler flow signals. Rarely some hypervascularization can be detected peripherally^(11,12). The adjacent joints and tendons are usually normal.

The differential diagnosis of KP includes other subcutaneous nodules like rheumatoid nodules, gouty tophi, Bouchard's and Heberden's nodes, synovial cysts, tumors (e.g. giant cell tumor of the tendons sheaths, neurofibromas) or retained foreign bodies within the soft tissues and should not be misunderstood as a joint disease. In this context it's indispensable to perform a careful clinical and ultrasound examination of the affected region. High resolution US equipments allow accurate assessment of the joints and adjacent soft tissues.

Rheumatoid nodules (RN) are also painless and firm and can be found over the extension surface of the joints. US shows in RN periarticular oval homogeneous hypoechoic nodules with hyperechoic walls (fig. 5)^(13,14). In RA musculoskeletal US can further detect as a specific and very sensitive tool different pathologic changes including synovitis (fig. 6), tenosynovitis, bursitis, tendon tears, secondary nerve entrapment, and cartilage and bone changes. Power and color Doppler US detects



Ryc. 7. Guzek dnawy (*) widoczny w badaniu z B-mode jako zmiana o niejednorodnej echogeniczności, zlokalizowana po stronie grzbietowej stawu międzypaliczkowego bliższego. Strzałka pokazuje naskórek i skórę właściwą

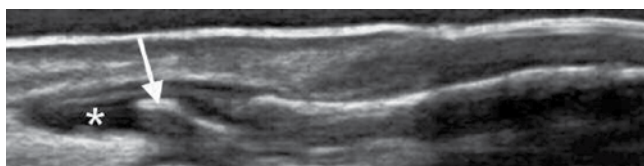
Fig. 7. Gout. B-mode image of the dorsal PIP joint showing subcutaneous inhomogeneous tophus (*), arrow head – epidermis and dermis

zapalenia stawów (RZS) badanie USG, jako precyzyjne i niezwykle czułe narzędzie diagnostyczne, może uwidoczniać inne zmiany patologiczne, takie jak zapalenie błony maziowej jamy stawu (ryc. 6), pochewki ścięgniastej czy kaletki, patologie ścięgien, nadżerek i geody. Badania kolorowym dopplerem i dopplerem mocy potwierdzają obecność aktywnego zapalenia błony maziowej odzwierciedlającego obecność zwiększonego unaczynienia, neoangiogenezy⁽¹⁴⁾. Z kolei guzki dnawe prezentują się jako niejednorodne, hipoechogeniczne lub bardziej hiperechogeniczne guzki (ryc. 7). Czasami dają cień akustyczny. Podobnie jak w przypadku RZS mogą prowadzić do powstania nadżerek⁽¹⁵⁾. W przebiegu dny niekiedy obserwuje się także guzki izoechogeniczne z hiperechogenicznymi obszarami w ich wnętrzu, zlokalizowane w błonie maziowej, oraz obecność podwójnych konturów zmiany (*double contour sign*)⁽¹²⁾.

Charakterystyczne dla choroby zwyrodnieniowej stawów palców rąk są zmiany proliferacyjne/osteofity (ryc. 8) oraz cechy zapalenia w jamach stawów. Ponadto za pomocą USG możliwe jest zobrazowanie nadżerek w przebiegu nadżerkowej postaci choroby zwyrodnieniowej stawów^(16,17).

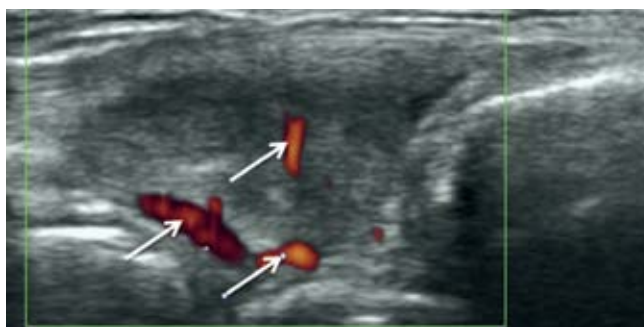
W przypadku guza olbrzymiokomórkowego pochewek ścięgniastych badanie USG przedstawia zmianę o niejednorodnej lub jednorodnej echostrukturze, hipo- lub hiperechogeniczną, zlokalizowaną w pochewce ścięgniastej (typowo zginaczy palców). W badaniu kolorowym dopplerem i dopplerem mocy widoczne jest wzmożone centralne lub obwodowe unaczynienie (ryc. 9)⁽¹⁸⁾.

Na powierzchniach grzbietowych okolicy stawów międzypaliczkowych mogą występować również gangliony.



Ryc. 8. Choroba zwyrodnieniowa stawów. Obraz B-mode stawu międzypaliczkowego dalszego przedstawia osteofit paliczka dalszego (strzałka) oraz wysięk w jamie stawu (*)

Fig. 8. Osteoarthritis. B-mode image of the dorsal DIP joint showing an osteophyte of the head of the distal phalanx (arrow) and a synovitis (*)



Ryc. 9. Guz olbrzymiokomórkowy pochewki ścięgniastej zlokalizowany na poziomie nadgarstka, w badaniu dopplera mocy widoczny jako jednorodna masa z cechami wzmożonego unaczynienia (strzałki). Grot wskazuje tkankę podskórną

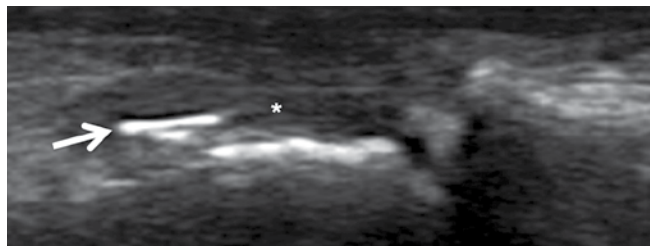
Fig. 9. Giant cell tumor of the tendon sheaths at the level of the wrist. Power Doppler image of the wrist showing a homogeneous mass with pathological power Doppler signal (arrows), arrow head – subcutis

active synovial inflammation reflecting hypervascularization and neoangiogenesis⁽¹⁴⁾. Gouty tophi appear as heterogeneous hypoechoic and more hyperechoic nodes (fig. 7). Sometimes they can show an acoustic shadow. As in RA erosions of the bony surface can be detected⁽¹⁵⁾. Other US features of gout are isoechoic mass with hyperechoic spots inside synovium, erosions and the presence of a double contour sign⁽¹²⁾.

A key finding in osteoarthritis (OA) of the fingers are osteophytes (fig. 8) and synovitis. Furthermore US can detect bone cortex defects in erosive hand osteoarthritis^(16,17).

In giant cell tumor of the tendons sheaths US shows a hetero- or homogeneous mass that can be even hypoechoic or hyperechoic, and typically originating from the tendon sheaths of the fingers flexor tendons. Typically there is an increased central or peripherally hypervascularization in color or power Doppler mode (fig. 9)⁽¹⁸⁾.

On the dorsal aspect of the hand, above the interphalangeal joints, ganglion cysts can be also encountered.



Ryc. 10. Ciało obce. Pogrubiała błona maziowa stawu międzypaliczkowego bliższego (*) spowodowana obecnością metalicznego ciała obcego (strzałka)

Fig. 10. Foreign body. B-mode image of the dorsal PIP joint showing a synovitis (*) caused by a metallic foreign body (arrow)

W diagnostyce różnicowej należy uwzględnić ponadto ciała obce. Badanie USG pozwala uwidocznic małe ciała obce. Fragmenty drewna są hipoechogeniczne, zaś metaliczne ciała obce – hiperechogeniczne, towarzyszy im artefakt rewerberacji, zwany „ogonem komety” (ryc. 10). Jeśli ciało obce jest zlokalizowane w skórze, obraz USG przedstawia hiperechogeniczne halo oraz możliwą hiperwaskularyzację⁽¹⁹⁾.

As last example we refer to masses due to retained foreign bodies. Small foreign bodies can be detected and appear for example hypoechoic if wooden or hyperechoic with comet-tail reverberation if metallic (fig. 10). A hypoechoic halo with possible hypervascularization can be present if the foreign body lies for example in the skin⁽¹⁹⁾.

Konflikt interesów

Autorzy nie zgłaszają żadnych finansowych ani osobistych powiązań z innymi osobami lub organizacjami, które mogłyby negatywnie wpłynąć na treść publikacji oraz rościć sobie prawo do tej publikacji.

Conflict of interest

Authors do not report any financial or personal links with other persons or organizations, which might affect negatively the content of this publication and/or claim authorship rights to this publication.

Piśmiennictwo/References

- Nenoff P, Woitek G: Images in clinical medicine. Knuckle pads. *N Engl J Med* 2011; 364: 2451.
- Du ZF, Wei W, Wang YF, Chen XL, Chen CY, Liu WT *et al.*: A novel mutation within the 2B rod domain of keratin 9 in a Chinese pedigree with epidermolytic palmoplantar keratoderma combined with knuckle pads and camptodactyly. *Eur J Dermatol* 2011; 21: 675–679.
- Morginson WJ: Discrete keratodermas over the knuckle and finger articulations. *AMA Arch Derm* 1955; 71: 349–353.
- Guberman D, Lichtenstein DA, Vardy DA: Knuckle pads – a forgotten skin condition: report of a case and review of the literature. *Cutis* 1996; 57: 241–242.
- Mikkelsen OA: Knuckle pads in Dupuytren’s disease. *Hand* 1977; 9: 301–305.
- Dickens R, Adams BB, Mutasim DF: Sports-related pads. *Int J Dermatol* 2002; 41: 291–293.
- Hueston JT, Wilson WF: Knuckle pads. *Aust N Z J Surg* 1973; 42: 274–277.
- Rayan GM, Ali M, Orozco J: Dorsal pads versus nodules in normal population and Dupuytren’s disease patients. *J Hand Surg Am* 2010; 35: 1571–1579.
- Addison A: Knuckle pads causing extensor tendon tethering. *J Bone Joint Surg Br* 1984; 66: 128–130.
- Iselin F, Cardenas-Baron L, Gouget-Audry I, Peze W: Dorsal Dupuytren’s disease. *Ann Chir Main* 1988; 7: 247–250.
- Lopez-Ben R, Dehghanpisheh K, Chatham WW, Lee DH, Oakes J, Alarcón GS: Ultrasound appearance of knuckle pads. *Skeletal Radiol* 2006; 35: 823–827.
- Tamborrini G: *Ultraschall des Bewegungsapparates*. First edition.
- Diniz Mdos S, Almeida LM, Machado-Pinto J, Alves MF, Alvares MC: Rheumatoid nodules: evaluation of the therapeutic response to intralesional fluorouracil and triamcinolone. *An Bras Dermatol* 2011; 86: 1236–1238.
- Nalbant S, Corominas H, Hsu B, Chen LX, Schumacher HR, Kitumnuaypong T: Ultrasonography for assessment of subcutaneous nodules. *J Rheumatol* 2003; 30: 1191–1195.
- Ottaviani S, Bardin T, Richette P: Usefulness of ultrasonography for gout. *Joint Bone Spine* 2012; 79: 441–445.
- Colin JA: Heberden’s and Bouchard’s nodes. *Ann Rheum Dis* 1999; 58: 675–678.
- Wittoek R, Jans L, Lambrecht V, Carron P, Verstraete K, Verbruggen G: Reliability and construct validity of ultrasonography of soft tissue and destructive changes in erosive osteoarthritis of the interphalangeal finger joints: a comparison with MRI. *Ann Rheum Dis* 2011; 70: 278–283.
- Wan JM, Magarelli N, Peh WC, Guglielmi G, Shek TW: Imaging of giant cell tumour of the tendon sheath. *Radiol Med* 2010; 115: 141–151.
- Hashefi M: Ultrasound in the diagnosis of noninflammatory musculoskeletal conditions. *Semin Ultrasound CT MRI* 2011; 32: 74–90.